Enciclopedia Médico-Quirúrgica – E – **20-920-A-10** (2004)

Complicaciones oftalmológicas en otorrinolaringología

C. Peytral
E. Chevalier

Resumen. – *Las cavidades nasosinusales se encuentran muy próximas a la órbita y al nervio óptico, lo que explica la aparición de manifestaciones clínicas y complicaciones oftalmológicas en las enfermedades otorrinolaringológicas. En el presente artículo se resume la anatomía y fisiopatología nasosinusal para comprender mejor esas complicaciones. Se estudiarán sucesivamente las afecciones infecciosas (sinusitis), tumorales, traumáticas y las iatrogénicas, tanto en su aspecto clínico como su diagnóstico por imagen y su tratamiento medicoquirúrgico. La colaboración permanente de oftalmólogos y radiólogos es indispensable para establecer el diagnóstico y determinar las actitudes terapéuticas.*

© 2004 Elsevier SAS, París. Todos los derechos reservados.

Palabras clave: *Complicación orbitoocular; Sinusitis; Etmoiditis aguda; Tumor rinosinusal; Mucocele; Traumatismo facial; Cirugía sinusal; Parálisis facial*

Reseña anatómica y fisiopatológica

La situación de las cavidades nasosinusales en una zona anatómica «sensible», entre las órbitas y los conductos ópticos, explica la frecuencia con la que se producen complicaciones orbitooculares en las afecciones sinusales infecciosas, tumorales y traumáticas. El desconocimiento de las relaciones anatómicas puede acarrear una pérdida de tiempo importante en el momento de establecer el diagnóstico, que se basa fundamentalmente en la tomografía computarizada.

Los senos de la cara constituyen tres de las paredes que delimitan la órbita: la pared superior, la inferior y la interna.

Las paredes orbitarias se relacionan con el periostio, los músculos oculomotores y sus fascias, las membranas intermusculares, la cápsula de Tenon y el saco lagrimal por delante.

El piso del seno frontal forma, junto con el piso anterior de la base del cráneo, la pared superior de la órbita (Fig. 1). Esta última es muy fina y está constituida por delante por la porción horizontal del hueso frontal y por detrás por una pequeña parte del ala menor del esfenoides. En su espesor discurre el conducto supraorbitario con su nervio. Por dentro del orificio supraorbitario, en el ángulo superointerno del reborde orbitario, se inserta la polea de reflexión del músculo oculomotor oblicuo mayor. Por tanto, las fracturas del piso del seno frontal pueden acompañarse de hipoestesia del territorio dependiente del nervio supraorbitario y de trastornos oculomotores con diplopía. Los senos frontales suelen ser asimétricos y no se individualizan hasta los 5 o 7 años. Drenan en el meato medio a través del receso nasofrontal. Este último queda delimitado por detrás por la bulla y por delante por el *agger nasi* [52, 74]. Las variaciones anatómicas del conducto nasofrontal dependen en parte del desarrollo de las celdas etmoidales anteriores, entre ellas el *agger nasi* [22, 45]. Las enfermedades crónicas del seno frontal, que a veces son

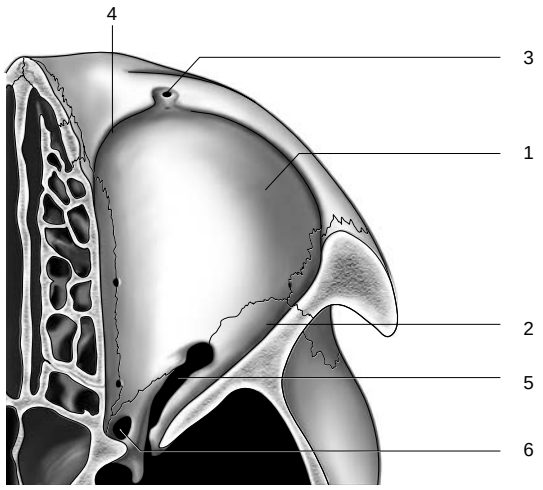

Figura 1 *Techo de la órbita.*
1. Porción horizontal del hueso frontal; 2. ala menor del esfenoides; 3. escotadura supraorbitaria; 4. zona de inserción del músculo oculomotor oblicuo mayor; 5. fisura orbitaria superior (hendidura esfenoidal); 6. conducto óptico (orificio orbitario).

C. Peytral: *(Praticien hospitalier, ORL des Hôpitaux, professeur associé au Collège de Médecine, chef du service d'oto-rhino-laryngologie et de chirurgie cervicofaciale)*
Adresse e-mail: echevalier@ch-montfermeil.fr
E. Chevalier: *(Praticien hospitalier, ORL des Hôpitaux)*
Service d'oto-rhino-laryngologie et de chirurgie cervicofaciale, centre hospitalier intercommunal Le Raincy-Montfermeil, 10, rue du Général-Leclerc, 93370 Montfermeil ; 73, boulevard de l'Ouest, 93340 Le Raincy, France.

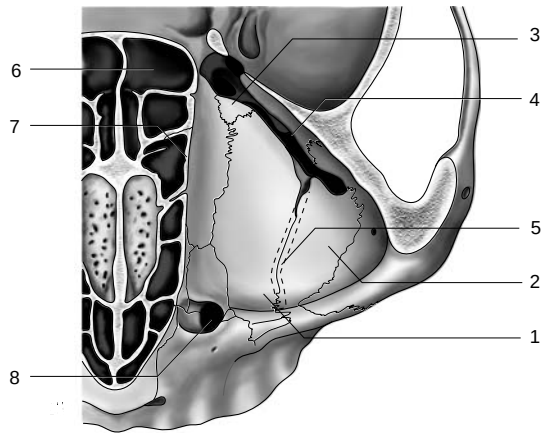

Figura 2 *Piso de la órbita.*
1. Apófisis piramidal del maxilar superior; 2. apófisis orbitaria del hueso malar; 3. apófisis orbitaria del hueso palatino; 4. fisura orbitaria inferior (hendidura esfenomaxilar); 5. proyección del conducto infraorbitario; 6. seno esfenoidal; 7. seno etmoidal; 8. conducto lagrimonasal.

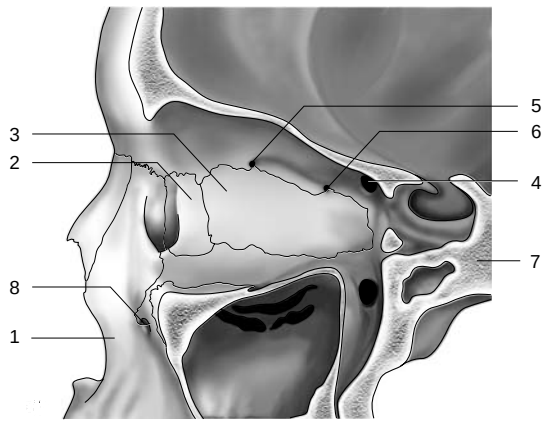

Figura 3 *Pared interna de la órbita.*
1. Apófisis ascendente del maxilar superior; 2. hueso lagrimal; 3. lámina orbitaria del etmoides; 4. conducto óptico (orificio orbitario); 5. orificio de la arteria etmoidal anterior; 6. orificio de la arteria etmoidal posterior; 7. hueso esfenoides; 8. agujero infraorbitario.

responsables de complicaciones orbitooculares, se asocian con las estenosis del conducto nasofrontal, congénitas y sobre todo adquiridas (postraumáticas o iatrogénicas).

El techo del seno maxilar forma el piso o pared inferior de la órbita (Fig. 2). Esta última está constituida por la cara orbitaria de la apófisis piramidal del hueso maxilar superior y por las apófisis orbitarias de los huesos malar y palatino. En su espesor discurre el conducto infraorbitario y su nervio. Este conducto se origina más atrás, a nivel de la fisura orbitaria inferior (hendidura esfenomaxilar), pudiendo ser el hueso dehiscente. El nervio maxilar superior, después de salir del cráneo por el agujero redondo mayor y emitir su rama esfenopalatina, se dirige hacia el conducto infraorbitario pasando a denominarse nervio infraorbitario. Esta pared orbitaria se relaciona también con el músculo oculomotor recto inferior. Por tanto, las fracturas del piso de la órbita pueden acompañarse de hipoestesia del territorio del nervio infraorbitario y trastornos oculomotores con diplopía. El techo del seno maxilar puede relacionarse con las celdas etmoidales, sobre todo cuando existe neumatización infraorbitaria (celda de Haller), reduciéndose en este caso el espesor óseo dando lugar a una zona de especial fragilidad [13, 76]. El seno maxilar no se individualiza hasta la edad de 4 o 5 años, dependiendo del crecimiento del hueso maxilar. Antes de esta edad no se observan procesos de retención en los senos maxilares, ya que se encuentran ampliamente comunicados con las fosas nasales.

La pared lateral de los senos etmoidales y esfenoidales forma la pared interna de la órbita (Fig. 3). Esta última está constituida de delante hacia atrás por la apófisis ascendente del hueso maxilar superior, el hueso lagrimal, la lámina orbitaria del etmoides y una parte del cuerpo y del ala mayor del esfenoides. Las arterias etmoidales anterior y posterior, ramas de la arteria oftálmica, atraviesan esta pared. La lámina orbitaria del etmoides es fina y frágil («lámina papirácea»), y a veces dehiscente, lo que explica las manifestaciones orbitarias de la etmoiditis aguda del niño. Por tanto, el periostio orbitario puede ser la única barrera entre el etmoides y el contenido orbitario [63]. El seno etmoidal está presente desde el nacimiento y se encuentra dividido por múltiples tabiques óseos que delimitan pequeñas cavidades o celdas etmoidales. La raíz tabicante del cornete medio separa el etmoides anterior del etmoides posterior. El laberinto etmoidal se caracteriza por sus numerosas variantes anatómicas. En la parte anterior, el

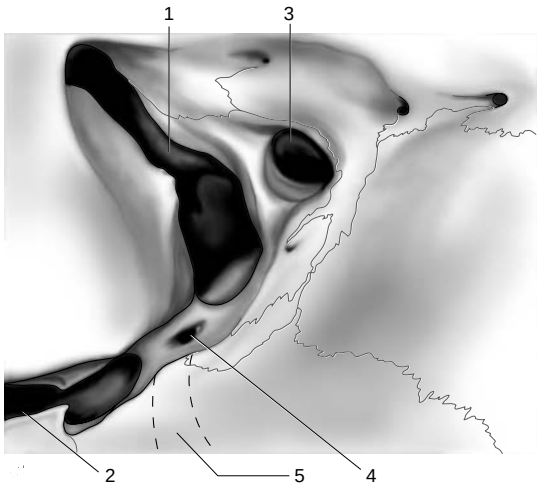

Figura 4 *Ápex orbitario (estructuras óseas).*
1. Fisura orbitaria superior (hendidura esfenoidal); 2. fisura orbitaria inferior (hendidura esfenomaxilar); 3. conducto óptico (orificio orbitario); 4. agujero redondo mayor; 5. proyección del conducto infraorbitario.

desarrollo importante de las celdas etmoidales unciformes *(agger nasi)* o meáticas favorece la estenosis del conducto nasofrontal; por detrás, el gran desarrollo de la celda de Onodi y la hiperneumatización del hueso esfenoidal pueden denudar y exponer el nervio óptico y la arteria carótida interna durante la cirugía endoscópica [18, 19].

En los niños, la etmoiditis aguda es la sinusitis más frecuente, ya que el resto de los senos están aún poco desarrollados.

El seno esfenoidal se desarrolla entre los 4 y 15 años en el centro del macizo craneofacial, en el interior del cuerpo del esfenoides. Cada seno esfenoidal está separado por un delgado tabique óseo. La proximidad del nervio óptico, la carótida interna, el seno cavernoso y el encéfalo explican la gravedad de las complicaciones de las esfenoiditis y de la cirugía endoscópica del seno esfenoidal.

El conducto óptico es un conducto óseo transesfenoidal que comunica la órbita con la fosa craneal anterior. Su orificio orbitario se localiza por dentro y por encima de la fisura orbitaria superior (hendidura esfenoidal) (Figs. 4, 5) y su orificio craneal se relaciona estrechamente con el seno cavernoso y los nervios oculomotores (Fig. 6). La hendidura esfenoidal comunica la órbita con la fosa craneal media y el

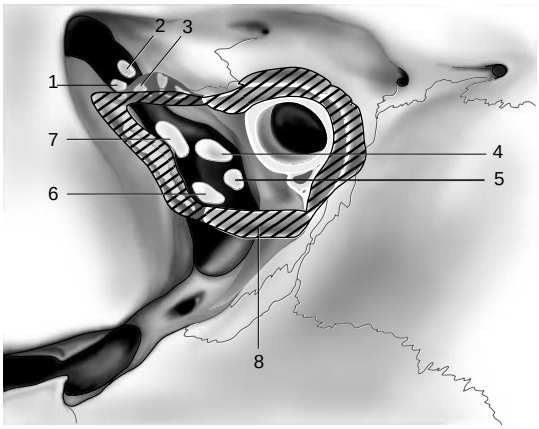

Figura 5 *Ápex orbitario (estructuras nerviosas).*
1. Nervio frontal; 2. nervio lagrimal; 3. nervio patético; 4. nervio nasal; 5. nervio motor ocular externo; 6. nervio motor ocular común (rama inferior); 7. nervio motor ocular común (rama superior); 8. anillo de Zinn.

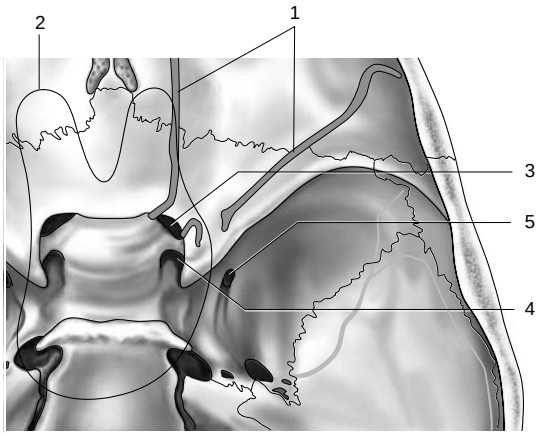

Figura 6 *Cara endocraneal de la base del cráneo.*
1. Proyección del techo de la órbita; 2. proyección de la fosa del seno cavernoso; 3. conducto óptico (orificio endocraneal); 4. fisura orbitaria superior (hendidura esfenoidal); 5. agujero redondo mayor.

seno cavernoso. Se encuentra atravesada por los nervios oculomotores III, IV y VI, los nervios lagrimales, el nervio frontal, el nervio nasociliar y las venas oftálmicas. La fisura orbitaria inferior (hendidura esfenomaxilar) comunica la órbita con la fosa pterigomaxilar. Se encuentra atravesada por el nervio infraorbitario y la arteria infraorbitaria, que es rama de la arteria maxilar interna. Las fracturas del conducto óptico son a menudo fracturas irradiadas desde la bóveda craneal hasta la base. En los traumatismos craneofaciales violentos, el ojo dentro de la órbita y el encéfalo dentro del cráneo se desplazan alrededor de un punto fijo que es el nervio óptico, que se encuentra fuertemente adherido por su duramadre al conducto óptico. Los mecanismos de tracción y cizallamiento provocan lesiones edematosas sin trazo de fractura y cursan con disminución de la agudeza visual por edema compresivo y, en ocasiones, afectación de los nervios oculomotores a nivel de la hendidura esfenoidal. Dentro de las complicaciones orbitooculares de las sinusitis, el nervio óptico puede sufrir lesiones inflamatorias o isquémicas por compresión [5, 33].

La pared externa de la órbita (Fig. 7) es la más gruesa y sólida de las cuatro que la conforman y es la única que no guarda relación con los senos de la cara. Está constituida

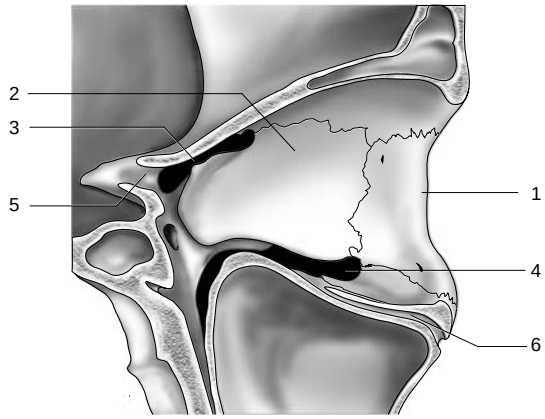

Figura 7 *Pared externa de la órbita.*
1. Apófisis orbitaria del hueso malar; 2. ala mayor del esfenoides; 3. fisura orbitaria superior (hendidura esfenoidal); 4. fisura orbitaria inferior (hendidura esfenomaxilar); 5. conducto óptico (orificio orbitario); 6. conducto infraorbitario.

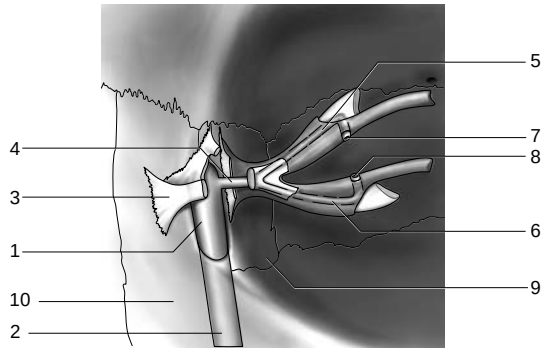

Figura 8 *Vía lagrimal y ángulo interno.*
1. Saco lagrimal; 2. conducto lagrimonasal; 3. ligamento palpebral medial; 4. conducto de unión; 5. canalículo superior; 6. canalículo inferior; 7. punto lagrimal superior; 8. punto lagrimal inferior; 9. hueso lagrimal; 10. apófisis ascendente del maxilar superior.

por la apófisis orbitaria del hueso malar en su tercio anterior y por el ala mayor del esfenoides en su tercio posterior.

El ángulo interno (Fig. 8) comprende de delante hacia atrás:

– la piel, el tejido subcutáneo y los vasos angulares;

– el ligamento palpebral interno, grueso y nacarado, que une los dos tarsos a la cresta lagrimal anterior;

– el músculo orbicular y el aparato lagrimal;

– el músculo de Duverney y el septum orbitario.

La vía lagrimal (Fig. 8) está constituida por dos canalículos, el conducto de unión y el saco lagrimal, y también relaciona la órbita con las cavidades nasosinusales. El saco lagrimal discurre por el ángulo interno y penetra después en el conducto lagrimonasal, que está formado en sus dos tercios anteriores por la rama ascendente del hueso maxilar superior y por el hueso lagrimal en su tercio posterior, y se abre al meato inferior. La incompetencia de la válvula de Hasner explica ciertas dacriocistitis secundarias a infecciones nasosinusales.

Los párpados fueron descritos por Rouvière como dos velos musculomembranosos móviles que cubren y protegen la parte anterior del globo ocular.

El septum orbitario (Fig. 9) es una lámina fibrosa fina y móvil que constituye una expansión del periostio orbitario. Se extiende desde el reborde orbitario hasta el borde

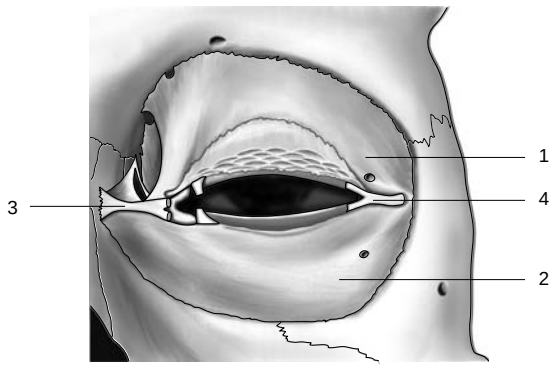

Figura 9 *Septum orbitario.*
1. Septum orbitario superior; 2. septum orbitario inferior; 3. ligamento palpebral medial; 4. ligamento palpebral lateral.

periférico de los tarsos, permitiendo diferenciar las celulitis preseptales de las retroseptales, cuyo pronóstico es mucho más sombrío.

Las zonas de sutura entre los diferentes componentes óseos de las paredes de la órbita y los canales y conductos supra e infraorbitarios constituyen los puntos de penetración de los vasos etmoidales. Son por tanto auténticos puntos débiles y zonas de ruptura cuando se producen colecciones purulentas en los senos. La propagación de las infecciones de los senos a las estructuras y tejidos adyacentes se realiza a través de estos puntos débiles o a través de soluciones de continuidad adquiridas (osteítis, fracturas) o congénitas. Esta hipótesis podría explicar la fisiopatología de la etmoiditis aguda infantil. La propagación de la infección por tromboflebitis retrógrada o por émbolos sépticos es mucho menos frecuente [31]. El periostio es fino pero resistente y constituye una verdadera barrera anatómica que tapiza la cavidad orbitaria. Está débilmente adherido a la pared orbitaria por detrás del septum, por lo que al despegarse, se puede producir un absceso subperióstico, y si se rompe aparecerá un absceso orbitario.

Complicaciones oftalmológicas de las sinusitis

Las complicaciones orbitooculares de las sinusitis agudas y crónicas son más frecuentes que las complicaciones craneales y endocraneales [34]. La gravedad de estas infecciones reside en el riesgo de ceguera que conllevan por afectación del nervio óptico. Los senos más frecuentemente afectados son los senos etmoidales y frontales. La inmunosupresión es un factor clásico que favorece la diseminación de la infección (diabetes, síndrome de inmunodeficiencia adquirida [sida], aplasia, etc.) Las formas que alcanzan el ápex orbitario, el seno cavernoso y las estructuras meningoencefálicas pueden poner en riesgo la vida del paciente

CLÍNICA

Desde el punto de vista clínico, es preciso diferenciar entre la afectación ocular de origen reflejo, la inflamación reactiva y la afectación realmente infecciosa o celulitis orbitaria [4] (Cuadro I).

■ *Afecciones oculares de origen reflejo*

Se producen debido a la extensión del territorio inervado por el nervio trigémino y sus interconexiones con fibras simpáticas y parasimpáticas. Aparecen síntomas como lagrimeo, seudoconjuntivitis y neuralgias oftálmicas.

Cuadro I. – Complicaciones orbitooculares de las sinusitis.

Origen reflejo	Lagrimeo Seudoconjuntivitis Neuralgia del V
Inflamaciones reactivas no específicas	Conjuntivitis, queratitis Uveítis, escleritis Vasculitis, dacriocistitis Neuritis óptica Seudotumor inflamatorio
Complicaciones infecciosas	Celulitis orbitaria

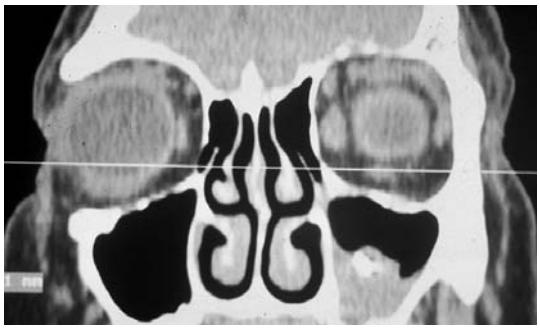

Figura 10 *Sinusitis maxilar izquierda por cuerpo extraño de origen dental con miositis reactiva del músculo recto inferior (TC, corte coronal).*

■ *Complicaciones inflamatorias reactivas*

Ante cualquier afección oftalmológica inflamatoria se debe buscar de forma sistemática un foco infeccioso sinusal o dental, aunque la sinusitis puede cursar inicialmente en solitario. Las complicaciones inflamatorias orbitooculares que aparecen como reacción a un foco infeccioso sinusal son excepcionalmente sépticas (virales, bacterianas y raramente fúngicas), debidas a contaminación por contigüidad. Con mayor frecuencia se trata de complicaciones asépticas producidas por reacciones inmunitarias cuya fisiopatología es mal conocida. Se deben distinguir de las inflamaciones específicas de enfermedades sistémicas (vasculitis, granulomatosis de Wegener, etc.) con inicio orbitario, o de comienzo rinosinusal que se extiende posteriormente a la órbita.

Las complicaciones inflamatorias reactivas son fundamentalmente: conjuntivitis, queratitis, vasculitis retinianas, uveítis y escleritis.

También se ha descrito la afectación inflamatoria de los músculos oculomotores o miositis [54]. Se manifiesta por dolor, que se exacerba con los movimientos oculares, diplopía e inflamación periorbitaria (Fig. 10).

Dentro de estas complicaciones reactivas se incluyen también algunas dacriocistitis que cursan con dolor e inflamación del aparato lagrimal y que a veces se acompañan de lagrimeo.

Las neuritis ópticas inflamatorias se observan dentro de la evolución de las celulitis orbitarias o, de forma aislada, asociadas a sinusitis sin otros signos inflamatorios orbitarios. El cuadro clínico asocia disminución de la agudeza visual y dolor ocular que aumenta con los movimientos del globo. El tratamiento del foco infeccioso se acompaña en general de la regresión de la neuritis óptica. Sin embargo, la existencia de un foco infeccioso no debe descartar el diagnóstico de enfermedad desmielinizante

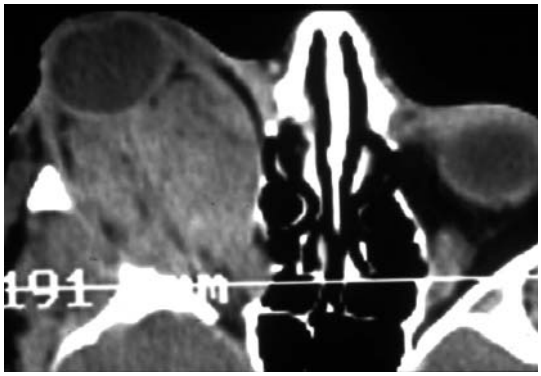

Figura 11 *Seudotumor inflamatorio orbitario reactivo a sinusitis maxilar crónica (TC, corte axial).*

(esclerosis múltiple [EM]). El estudio radiológico comprende la realización de tomografía computarizada (TC) del macizo facial y resonancia magnética (RM) de las estructuras intracraneales.

Algunas formas crónicas de inflamación orbitaria no específica pueden simular un tumor orbitario o seudotumor inflamatorio (Fig. 11) [94]. Éste asocia clásicamente exoftalmos doloroso con afectación oculomotora y signos de inflamación orbitaria difusa. En el escáner se aprecia infiltración difusa de la órbita y la sinusitis causal. El diagnóstico de seudotumor inflamatorio se establece por exclusión, por lo que para descartar enfermedades sistémicas suele ser necesaria la biopsia. El tratamiento se basa en corticoterapia intravenosa; planteándose la cirugía o la radioterapia [64] sólo si aparecen complicaciones endocraneales o afectación del nervio óptico.

El tratamiento de las complicaciones inflamatorias reactivas se basa en el tratamiento de la sinusitis causal asociado al tratamiento oftalmológico específico.

Celulitis orbitaria

Las celulitis orbitarias son afecciones inflamatorias sépticas debidas a diseminación por contigüidad. Son las complicaciones oftalmológicas más frecuentes y más graves de las sinusitis [12, 36, 71, 78]. El diagnóstico de certeza se basa en las pruebas de imagen, sobre todo la TC [92]. La clasificación de Chandler [9], todavía vigente [39, 85], se basa en la extensión de la inflamación con relación a las barreras anatomofisiológicas de la órbita, que son el septum y el periostio (Fig. 12).

Se distinguen cinco fases en orden de gravedad creciente (Cuadro II).

Grupo I o celulitis preseptal

Aunque comienza como edema e inflamación de los párpados, sin afectación visual ni oculomotora, después aparece quemosis, pudiendo formarse incluso un absceso palpebral con riesgo de fistulización. El edema puede extenderse a los tejidos adyacentes de la cara. El diagnóstico diferencial de este cuadro infeccioso preseptal se debe realizar con la dacriocistitis, que puede ser secundaria a infección rinosinusal, y con las celulitis de origen cutáneo.

La evolución suele ser favorable con tratamiento antibiótico específico y drenaje quirúrgico palpebral si se forma un absceso, todo ello asociado siempre al tratamiento de la sinusitis causal. El diagnóstico clínico se confirma mediante pruebas de imagen, sobre todo con el escáner. La radiografía simple de los senos puede mostrar engrosamiento de la mucosa, presencia de nivel líquido o la opacificación completa del seno, pero no permite apreciar las sinusitis iniciales ni, sobre todo, las celulitis orbitarias. En la celulitis preseptal, la TC permite observar el aumento de densidad y el engrosamiento de las partes blandas de los párpados y de la cara, sin afectación orbitaria, además de identificar la sinusitis causal.

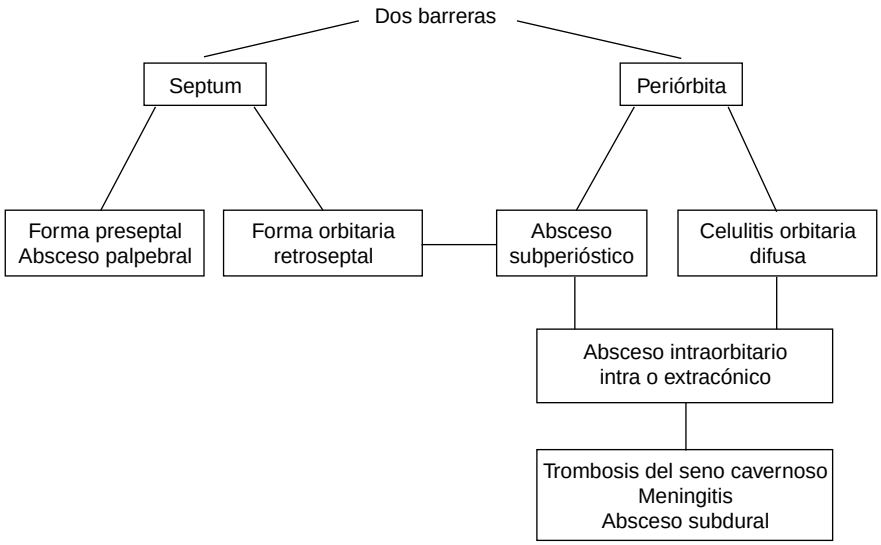

Figura 12 *Extensión infecciosa de las sinusitis.*

Cuadro II. – Estadios de la clasificación de Chandler.

Localización		Clasificación de Chandler	Tratamiento
Preseptal	Celulitis preseptal	Grupo I	Médico
	Absceso preseptal		
Postseptal	Celulitis orbitaria	Grupo II	
	Absceso subperióstico	Grupo III	Drenaje quirúrgico
Periostio			
	Absceso orbitario	Grupo IV	
	Tromboflebitis del seno cavernoso y síndrome del ápex orbitario	Grupo V	

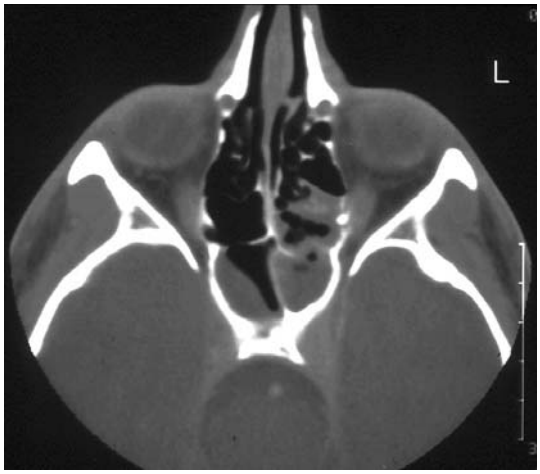

Figura 13 *Sinusitis etmoidal izquierda con infiltración orbitaria asociada (estadio II) (TC, corte axial).*

Grupo II: celulitis retroseptal o celulitis orbitaria serosa difusa

Suele cursar con fiebre. Existe inflamación difusa de la órbita con dolor, exoftalmos, en ocasiones ptosis, quemosis y vasodilatación conjuntival y epiescleral. Dependiendo del grado de infiltración orbitaria, se produce un efecto de masa variable, pudiendo aparecer trastornos oculomotores, alteraciones visuales, anomalías de la presión ocular y dilataciones venosas en el fondo de ojo. El diagnóstico se establece mediante técnicas de imagen. La ecografía se utiliza en caso de afectación orbitaria anterior y media: la celulitis puede producir ecos intermedios. La TC ofrece la ventaja de apreciar las lesiones sinusales, precisar la localización (Fig. 13) y la extensión de las lesiones orbitarias y seguir su evolución. En el caso de las celulitis serosas, existe una infiltración difusa de los tejidos orbitarios sin absceso.

En este estadio resulta obligada la hospitalización del paciente. La evolución puede ser favorable con tratamiento antibiótico asociado al tratamiento de la sinusitis causal. En caso de resistencia al tratamiento médico, puede ser necesario descomprimir la zona mediante orbitotomía interna, sobre todo si existe agravación clínica con disminución de la agudeza visual, aunque no exista colección purulenta. Puede evolucionar desfavorablemente hacia la formación de un absceso orbitario o extenderse hacia el seno cavernoso.

Grupo III o absceso subperióstico

Cursa con el desplazamiento no axial del globo ocular hacia el lado opuesto de la lesión. El dolor puede ser localizado, apreciándose a la palpación una masa intraorbitaria fluctuante. Al principio, la agudeza visual, los reflejos pupilares y el fondo de ojo son normales. Posteriormente, se pueden asociar diversas anomalías: hipertensión ocular, aumento de la presión intraorbitaria y disminución de los movimientos oculares. Algunos casos se acompañan de afectación visual y edema de papila.

La aparición de estos signos varía en función del germen causal. Cuando la evolución es muy agresiva, se observa rápidamente un cuadro de exoftalmos con alteración funcional, sin signos inflamatorios aparentes. La afectación subperióstica posterior puede acompañarse de caída grave e irreversible de la agudeza visual por compresión de la porción apical del nervio óptico. Los abscesos subperiósticos también se pueden formar a partir de un hematoma por ruptura de las arterias etmoidales [3, 93].

En las localizaciones que aparecen asociadas a etmoiditis o sinusitis frontal, la TC pone en evidencia el absceso como formación convexa a lo largo del muro óseo, de aspecto homogéneo o no, con engrosamiento de la región periorbitaria. Cuando las lesiones son voluminosas, en los cortes se aprecia el desplazamiento de la grasa orbitaria y de los músculos oculomotores, existiendo en ocasiones afectación ósea asociada. La existencia de colección en la TC se correlaciona en el 85% de los casos con los hallazgos intraoperatorios [11, 62]. El absceso subperióstico es indicación de drenaje desde que aparecen los signos iniciales, para evitar la lesión del nervio óptico. Aunque no se aprecie ninguna colección en la TC, ante cualquier disminución de la agudeza visual o de la movilidad ocular, o agravación clínica a pesar del tratamiento médico, se debe realizar una exploración quirúrgica [3].

Grupo IV o absceso intraorbitario (intra o extracónico)

Cursa con los signos inflamatorios de las fases anteriores a los que añaden: oftalmoplejía, descenso de la agudeza visual, edema de papila y existencia de masa palpable intraorbitaria fluctuante. En caso de absceso intraorbitario, la inflamación, que en la TC se aprecia como pérdida del aspecto fisiológico de las partes blandas con aumento de la densidad grasa, se localiza por fuera del cono y posteriormente dentro del mismo. El absceso produce un efecto masa mal definido que tras la inyección de contraste puede adoptar un aspecto más o menos homogéneo, o dibujar un anillo perilesional. El escáner permite descartar otras inflamaciones oculares u orbitarias de origen no sinusal, tanto específicas (enfermedades sistémicas) como no específicas (enfermedad de Basedow, tumores, quistes, hemorragias intraorbitarias).

La RM puede ser útil para determinar los límites de la infección e investigar si existe afectación del seno cavernoso.

Las complicaciones oculares pueden ser: queratitis de exposición o neuroparalítica, prolapso conjuntival, hipertensión ocular, uveítis, desprendimiento exudativo de retina, retinitis séptica y panoftalmía. La neuropatía óptica puede producirse por afectación séptica directa, por compresión o por vasculitis. Se suele acompañar de afectación del estado general y fiebre. El pronóstico visual está comprometido a pesar del tratamiento médico y quirúrgico urgente. Si evoluciona hacia trombosis del seno cavernoso o absceso cerebral con riesgo para la vida del paciente, se debe plantear la evisceración orbitaria.

Grupo V: trombosis del seno cavernoso y afectación del sistema nervioso central

Este cuadro se caracteriza por la aparición de pérdida de conciencia en un contexto de hipertermia con cefaleas, náuseas y vómitos. A nivel local, los párpados adquieren un aspecto violáceo. En el fondo de ojo, se observan infartos venosos, edema de papila y vasculitis. Los signos orbitarios se hacen bilaterales. Son signos especiales de mal pronóstico la disminución de los movimientos oculares, la caída de la agudeza visual con aparición de midriasis y la abolición del reflejo consensuado.

El tratamiento se realiza en la unidad de cuidados intensivos y comprende antibióticos, corticoides, anticoagulantes y drenaje quirúrgico. En caso de trombosis del seno cavernoso, el examen mediante TC y RM permite descartar la existencia de comunicación arteriovenosa, objetivar el aumento de calibre de las venas orbitarias y del tamaño de los músculos oculomotores, comprobar la expansión del seno cavernoso y en ocasiones la presencia de un absceso intracerebral.

Cuadro III. – Bacteriología y antibioticoterapia empírica de las complicaciones orbitooculares de las sinusitis.

	Bacteriología	**Antibioticoterapia empírica**
Sinusitis aguda	**Niño**: – etmoiditis aguda – *Haemophilus influenzae* – *Staphylococcus aureus* – estreptococo	C3G en monoterapia o amoxicilina + ácido clavulánico + aminoglucósido *Si fracasa*: C3G + antiestafilococo + antianaerobio
	Adulto: *sin complicaciones orbitarias* – *Haemophilus influenzae* – *Streptococcus pneumoniae* – *Moraxella catarrhalis* – ± *Staphylococcus aureus* – ± enterobacterias *con complicaciones orbitarias* – *Staphylococcus aureus* – estreptococos, anaerobios	Amoxicilina + ácido clavulánico C1G, C2G, C3G Sinergistinas C3G o amoxicilina + ácido clavulánico + aminoglucósido + antianaerobio ± antiestafilocócico
Sinusitis crónica	menos estereotipada (*Haemophilus influenzae*, estreptococo,*Staphylococcus aureus*, piociánico, *Klebsiella, Proteus mirabilis, etc.)*	Amoxicilina + ácido clavulánico + fluoroquinolonas

C_1G, C_2G, C_3G: cefalosporina de 1.ª, 2.ª o 3.ª generación.

FORMAS CLÍNICAS

■ *Según el perfil evolutivo*

Las celulitis orbitarias aparecen más fácilmente en el curso de las sinusitis agudas. Raramente aparecen como complicación de una sinusitis crónica, sobre todo de ciertas formas evolutivas de la enfermedad de Widal. [56]. Con frecuencia se observa la ausencia de tratamiento inicial [3]. La historia de la enfermedad, y por tanto su evolución, deben precisarse con el fin de orientar la antibioticoterapia. En la evolución de la sinusitis aguda, el signo de alarma es el bloqueo del ostium (conducto nasofrontal, meato medio o meato superior), que se traduce clínicamente por la interrupción de la rinorrea, la exacerbación del dolor que no cede con analgésicos habituales, la pérdida de su carácter rítmico y la observación del propio ostium en la endoscopia nasal. Ante la aparición de esta sintomatología está indicado colocar urgentemente un drenaje sinusal que evite la aparición de complicaciones orbitarias.

■ *Según el agente infeccioso*

La bacteriología y la antibioticoterapia de las complicaciones orbitooculares de las sinusitis agudas y crónicas se resumen en el Cuadro III.

Las complicaciones orbitarias de las sinusitis son más frecuentes en el niño que en el adulto, están producidas por una flora bacteriana diferente y presentan mayor resistencia a los antibióticos [35, 39, 75, 87]. Los gérmenes más habituales son *Staphylococcus aureus* en el recién nacido y *Haemophilus influenzae en el lactante. En las sinusitis agudas del niño y del adulto se encuentran Streptococcus pneumoniae* y *Haemophilus influenzae y cursan excepcionalmente con complicaciones orbitarias* [3, 31]; sin embargo, los gérmenes que se asocian a complicaciones orbitarias (estreptococos y anaerobios) suelen ser sensibles a los antibióticos que se usan normalmente para el tratamiento de las sinusitis agudas [3]. Para tratar las sinusitis agudas, algunos autores [89] proponen emplear la antibioticoterapia empírica más adaptada a los gérmenes potencialmente responsables de estas complicaciones orbitarias.

Las sinusitis micóticas no son raras, siendo el cuadro más frecuente y clásico la aspergilosis del seno maxilar que aparece sobre un cuerpo extraño de origen dental. El tratamiento es exclusivamente quirúrgico. Las complicaciones orbitarias suelen presentarse en pacientes inmunodeprimidos y cursan con micosis invasiva. Las rinosinusitis fúngicas alérgicas también se pueden acompañar de complicaciones oftalmológicas [50].

Figura 14 *Etmoiditis aguda infantil izquierda.*

Afortunadamente la mucormicosis es excepcional y sólo se observa en pacientes inmunodeprimidos, hemópatas o diabéticos descompensados. Su gravedad es extrema, pudiendo evolucionar hacia la muerte en pocas semanas a pesar del tratamiento antimicótico. Cursa con celulitis orbitaria y síndrome del ápex con parálisis oculomotora, extendiéndose rápidamente hacia la base del cráneo, las meninges y el encéfalo.

■ *Según la edad: etmoiditis aguda infantil (Fig. 14)*

Las manifestaciones orbitarias clásicas de la etmoiditis se explican por la fragilidad de la lámina orbitaria del etmoides a esta edad y por el drenaje venoso intraorbitario de las celdas etmoidales. Aparece en el niño de 2 a 3 años y suele ser secundaria a una rinofaringitis [1]. Su forma inicial suele regresar con tratamiento médico (cefalosporinas de tercera generación [C3G] como monoterapia o amoxicilina con ácido clavulánico asociada a un aminoglucósido), cursa con edema del ángulo interno del ojo y se traduce por opacidad etmoidal en la radiología convencional de senos. Se han descrito formas bilaterales [58]. En el diagnóstico diferencial de este estadio se deben incluir la conjuntivitis, la dacriocistitis y la celulitis de origen dental. La forma exteriorizada se manifiesta por la aparición de quemosis con disminución de la movilidad ocular y exoftalmos (Fig. 15),

Figura 15 *Etmoiditis aguda infantil exteriorizada (TC, corte axial).*

apreciándose en la TC un absceso subperióstico o un flemón orbitario [44]. Está indicado el drenaje quirúrgico y la antibioticoterapia fuerte que asocia una C3G, un antiestafilocócico (fosfomicina o vancomicina) y un antianaeróbico (derivado imidazólico) [42]. El drenaje se realiza por orbitotomía externa sola, con incisión del periostio; o asociada a etmoidectomía endonasal [29, 82]. Se deben practicar sistemáticamente hemocultivos y punción lumbar, siendo los agentes más frecuentemente aislados *Staphylococcus aureus* [13] o *Haemophilus influenzae*.

■ *Según su localización sinusal*

La celulitis orbitaria de la etmoiditis aguda infantil es la complicación orbitoocular más frecuente y más clásica de las sinusitis. En el adulto, la sinusitis frontal aguda bloqueada (Fig. 16) produce un absceso subperióstico superior con desplazamiento del globo ocular, pudiendo presentarse de forma aislada o como pansinusitis anterior parcial o total (Fig. 17). La sinusitis esfenoidal (Fig. 18) se caracteriza por doloresretroorbitarios y del vértex y, aunque de forma excepcional, puede presentar complicaciones extremadamente graves, debido a la proximidad de las estructuras nobles que rodean al seno (neuritis óptica, afectación de los nervios oculomotores o del trigémino). Si fracasa el tratamiento médico es preciso el drenaje quirúrgico urgente mediante esfenoidotomía endoscópica (Fig. 19). Las complicaciones orbitarias de las sinusitis maxilares son excepcionales, aunque pueden ocasionar

Figura 17 *Pansinusitis anterior derecha (TC, corte coronal).*

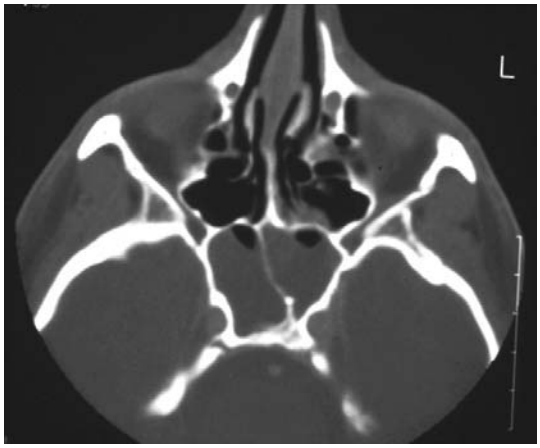

Figura 18 *Esfenoiditis aguda (TC, corte axial).*

abscesos del piso de la órbita con osteólisis y enoftalmos. Algunas sinusitis maxilares crónicas, en sus formas atelectásicas [38, 46], pueden provocar retracción de las paredes de los senos, especialmente del piso de la órbita, con enoftalmos (Fig. 20). Aunque su etiopatogenia es muy discutida, parece que se asocia la osteomalacia secundaria a la inflamación crónica con el bloqueo osteomeatal.

PRINCIPIOS TERAPÉUTICOS

■ *Tratamiento de la sinusitis*

El tratamiento preventivo de estas complicaciones orbitarias implica el tratamiento de las sinusitis. Se basa en el uso de

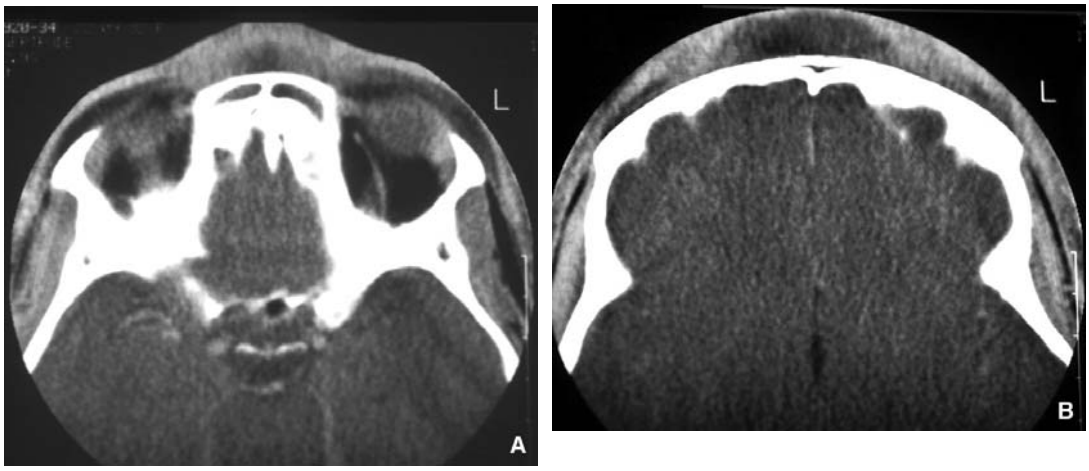

Figura 16 *Sinusitis frontal obstruida exteriorizada en la región frontal, con celulitis orbitaria (estadio II) (TC, corte axial).*

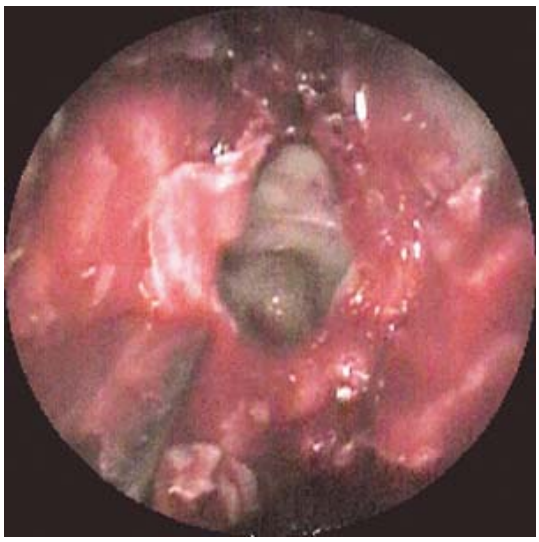

Figura 19 *Imagen endoscópica de la esfenoidotomía izquierda.*

Figura 20 *Sinusitis maxilar crónica atelectásica con hundimiento del piso de la órbita izquierda y enoftalmos (TC, corte coronal).*

vasoconstrictores locales, descongestionantes orales, aerosoles, mucolíticos, corticoterapia general y antibioticoterapia empírica (Cuadro III). Esta última debe corregirse posteriormente en función de los resultados del antibiograma si se tomaron muestras del meato medio y de la fosa nasal. El fracaso del tratamiento médico de las sinusitis agudas que presentan el ostium obstruido es indicación para la colocación urgente de un drenaje y la recogida de muestras para análisis bacteriológico. Ésta se puede efectuar mediante: punción simple en el caso del seno maxilar, el clavo de Lemoyne a veces con infundibulotomía endoscópica para el seno frontal, y mediante esfenoidotomía endoscópica para el seno esfenoidal. El tratamiento de las sinusitis crónicas tras el fracaso del tratamiento médico se basa en la cirugía por vía endoscópica endonasal (meatotomía media, infundibulotomía, etmoidectomía y esfenoidotomía).

■ *Tratamiento de las complicaciones orbitarias*

Es fundamentalmente médico y asocia cuidados locales, tratamiento anticoagulante debido al riesgo de tromboflebitis del seno cavernoso y antibioticoterapia específica. La corticoterapia «en flash» («relámpago») está indicada cuando la disminución de la agudeza visual hace sospechar la afectación del nervio óptico.

El drenaje del seno maxilar, frontal o esfenoidal, con examen bacteriológico, debe ser sistemático.

El drenaje orbitario está indicado cuando en la TC se constata la existencia de colección orbitaria, o ante la agravación de la sintomatología (disminución de la agudeza visual y disminución de la movilidad ocular) en el paciente que se encuentra bajo tratamiento médico. Ante un absceso preseptal, es suficiente el drenaje palpebral. Si el absceso es retroseptal, el drenaje debe realizarse por orbitotomía externa con incisión del periostio, sola [3] o asociada a etmoidectomía. Algunos autores [4, 24, 48, 66] sugieren realizar el drenaje por vía endoscópica únicamente cuando no se ha roto el periostio.

Parece que la resistencia de los abscesos subperiósticos al tratamiento médico, y por tanto la frecuencia de drenajes quirúrgicos, aumenta con la edad [23, 35].

Complicaciones oftalmológicas de los tumores rinosinusales

Los procesos tumorales rinosinusales pueden invadir la órbita en el curso de su evolución, provocando diversos grados de exoftalmos, desplazamiento del globo ocular, trastornos oculomotores y disminución de la agudeza visual. El diagnóstico de extensión se establece mediante TC y RM [20].

CLÍNICA Y EXÁMENES COMPLEMENTARIOS

La exploración oftalmológica debe ser bilateral e incluir el examen de la agudeza visual, de los segmentos anteriores y de la refracción, la medida de la presión y de la dinámica ocular y la exploración del fondo de ojo. También se deben examinar las vías lagrimales. La exploración de los globos oculares se realizará en busca de exoftalmos, trastorno que se define como la prominencia del globo por delante del marco óseo; puede ser axial o no axial y acompañarse entonces de desplazamiento del globo ocular. El grado de exoftalmos puede cuantificarse mediante el exoftalmómetro de Hertel y constituye un signo de proceso expansivo intraorbitario. La evolución suele ser lenta y progresiva, salvo que tenga componente inflamatorio (mucocele) con edema palpebral, quemosis, etc. Los tumores nasosinusales extendidos a la órbita provocan normalmente exoftalmos no axial con desplazamiento del globo ocular y a menudo diplopía. Estos trastornos oculomotores también aparecen cuando el tumor invade, comprime o produce isquemia en los nervios y músculos oculomotores. Para objetivar estas alteraciones de la dinámica ocular se utiliza la prueba de Hess-Lancaster. El dolor sugiere malignidad del proceso tumoral y la disminución de la agudeza visual es signo de compresión e invasión del nervio óptico. En ocasiones también se puede observar queratitis de exposición, hipertensión del globo ocular, trastornos campimétricos y edema de papila en el fondo de ojo. La sintomatología puede corresponder en conjunto a un síndrome topográfico clásico, como el síndrome de la fisura orbitaria superior (hendidura esfenoidal) con afectación de los pares III, IV, VI y V; el síndrome del ápex orbitario, que asocia la afectación del nervio óptico o el síndrome de la fisura orbitaria superior.

Para diagnosticar las lesiones tumorales sinusales extendidas a la órbita se debe recurrir en primer lugar a la TC en cortes axiales y coronales. Este examen permite realizar el primer acercamiento al diagnóstico etiológico de la lesión (aspecto homogéneo o heterogéneo, quístico o sólido), sobre todo después de la inyección de contraste. También revela si existe compresión o invasión de las estructuras óseas o del contenido de la órbita (músculos oculomotores, nervio óptico, globo ocular, etc.). Además, cuantifica con precisión el grado de exoftalmos y desplazamiento ocular.

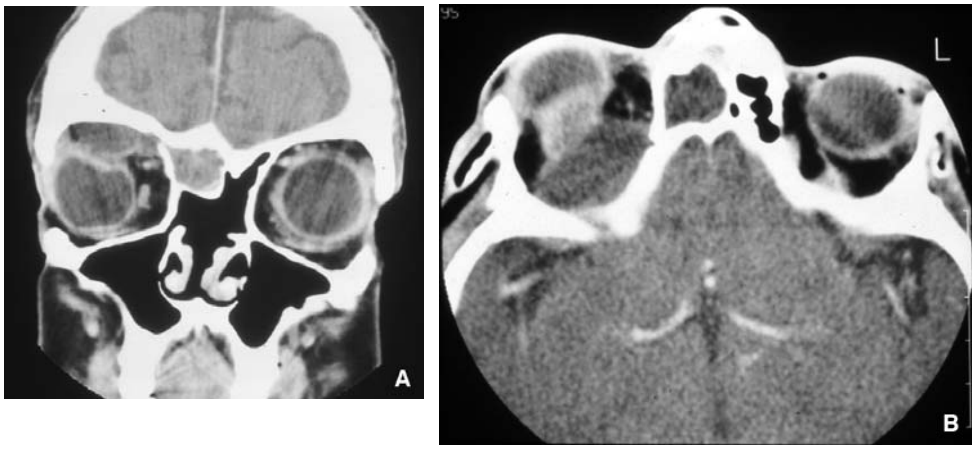

Figura 21 *Mucocele frontoetmoidal derecho exteriorizado en la órbita (TC, corte coronal [A] y axial [B]).*

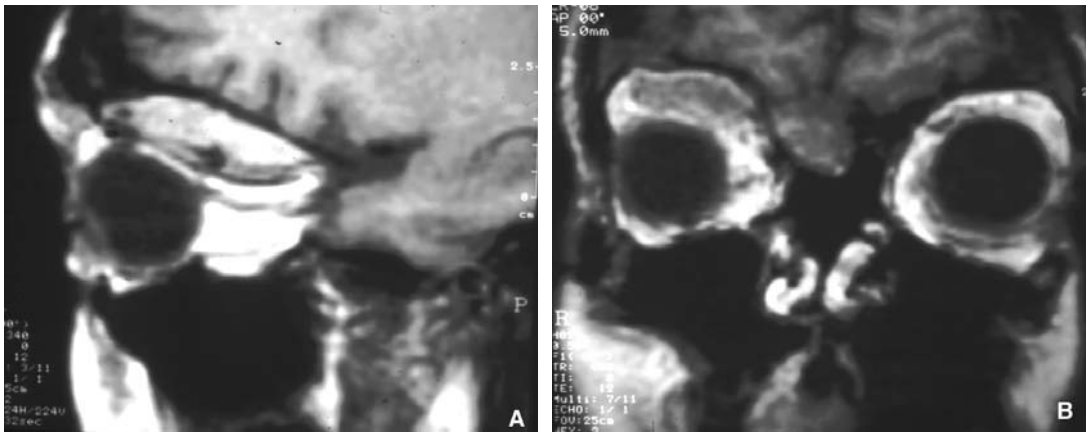

Figura 22 *Mucocele frontoetmoidal derecho exteriorizado en la órbita (RM, corte sagital [A] y coronal [B], T1).*

La RM en cortes axiales, coronales y sagitales, al igual que el escáner, permite: localizar la lesión, precisar de manera más exacta las relaciones con el contenido orbitario y con las estructuras meningoencefálicas, y establecer el diagnóstico etiológico, sobre todo después de la inyección de gadolinio. Esta prueba también consigue diferenciar las lesiones tumorales de las lesiones sinusales reactivas inflamatorias y de retención.

La biopsia se realiza preferentemente por vía endonasal después de haber practicado la TC y la RM, aunque excepcionalmente puede hacerse por orbitotomía externa. Confirma el diagnóstico y precisa el tipo histológico.

FORMAS ANATOMOCLÍNICAS

■ *Mucocele*

Se trata de un tumor seudoquístico expansivo que se desarrolla a partir de la mucosa de un seno que no drena correctamente. La obstrucción del ostium está asociada a un proceso inflamatorio crónico o a una secuela traumática, sobre todo quirúrgica. Esta formación tumoral erosiona las paredes óseas y empuja el contenido orbitario. La localización frontoetmoidal anterior constituye la forma clásica y cursa inicialmente con manifestaciones oftalmológicas (Figs. 21, 22) (diplopía, exoftalmos y ptosis) [30]. La clínica se caracteriza por la presencia de una masa en el cuadrante superointerno de la órbita que empuja el globo ocular hacia abajo y hacia fuera. Las localizaciones etmoidales puras son menos frecuentes (Figs. 23, 24). Los mucoceles maxilares son excepcionales y empujan el globo ocular hacia arriba; los mucoceles etmoidales posteriores [49, 53] y esfenoidales [40] pueden provocar compresión del nervio óptico (Fig. 25) y síndrome del ápex de la órbita con trastornos oculomotores. La evolución de los mucoceles cursa con brotes inflamatorios, sobreinfección de su contenido y, en ocasiones, ruptura que provoca celulitis orbitaria o fistulización cutánea. El exoftalmos es signo de proceso expansivo intraorbitario y puede ser pulsátil cuando el mucocele erosiona la pared ósea que separa la órbita de las estructuras meningoencefálicas [6]. La TC confirma el diagnóstico, apreciándose el adelgazamiento de la pared e incluso la erosión ósea sin lisis y el desplazamiento de la órbita. El mucocele posee un aspecto homogéneo no hipercaptante tras inyección de contraste. La RM precisa las relaciones anatómicas que mantiene el mucocele con las estructuras meningoencefálicas y el contenido orbitario. Suele estar bien delimitado, con imagen variable en T1 e hiposeñal en T2; aunque, sobre todo, la RM ayuda a diferenciarlo de la sinusitis reactiva (Fig. 26). El tratamiento quirúrgico suele ser endoscópico mediante marsupialización, asociando la repermeabilización del conducto nasofrontal en los mucoceles etmoidofrontales [37, 90]. En ocasiones es necesario recurrir a la neurocirugía debido a que la única vía de acceso posible es la externa (exclusión o cranealización de los senos frontales).

■ *Tumores malignos sinusales*

Los tumores malignos de la cavidad nasosinusal pueden invadir la órbita. Son tumores que se desarrollan a partir de los senos etmoidales, maxilares, de las fosas nasales, y con menor frecuencia de los senos esfenoidales y frontales [14, 32, 47, 81].

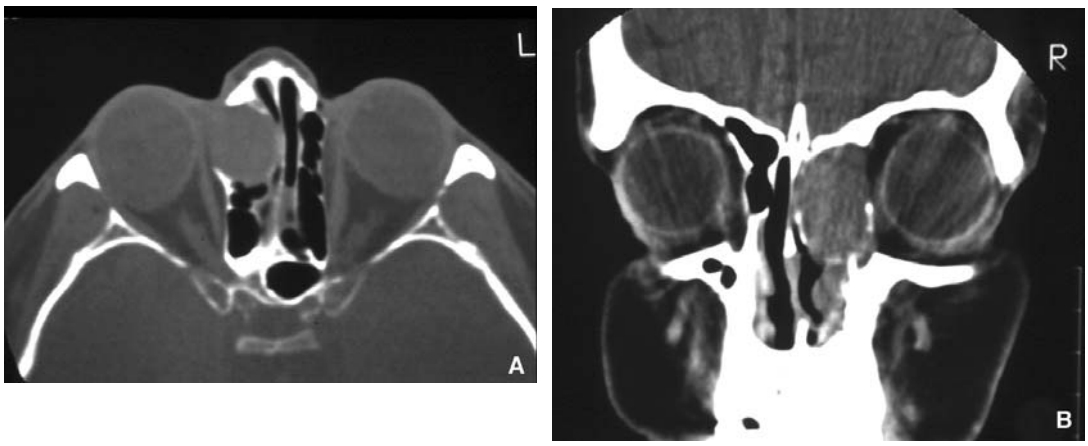

Figura 23 *Mucocele etmoidal derecho con fractura de la lámina papirácea (TC, corte axial [A] y coronal [B]).*

Figura 24 *Mucocele etmoidal derecho con fractura de la lámina papirácea (RM, corte axial [A] y coronal [B], T1).*

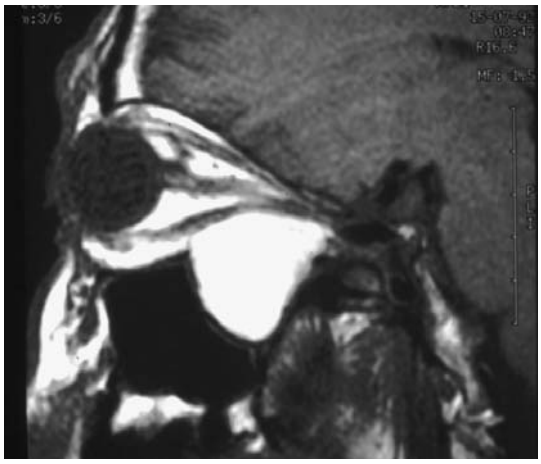

Figura 25 *Mucocele etmoidal posterior con compresión del nervio óptico (RM, corte sagital).*

La latencia clínica y la ausencia de signos rinológicos explican el retraso en su diagnóstico. Los tumores suelen descubrirse en estadios avanzados, cuando ya han sobrepasado los límites de la cavidad sinusal (estadio IV según la clasificación del Instituto Gustave Roussy [IGR]).

Las manifestaciones oftalmológicas aparecen en el 30-50% de los casos [81]. El exoftalmos suele poner de manifiesto la lesión tumoral, aunque también se observa clásicamente la afectación de las vías lagrimales por invasión o compresión, con tumefacción del ángulo interno del ojo, epífora e incluso dacriocistitis. La desviación del globo ocular dependerá de la localización del punto de origen del tumor.

El examen oftalmológico persigue dos objetivos: precisar la extensión orbitoocular y evaluar la agudeza visual del ojo contralateral, especialmente si se plantea exanteración y radioterapia.

Las dos formas anatomoclínicas más frecuentes son el carcinoma epidermoide del seno maxilar (Fig. 27) y el adenocarcinoma etmoidal (Fig. 28) [86]. El alcohol y el tabaco no constituyen factores de riesgo. La exposición al polvo de madera es el único factor de riesgo profesional claramente identificado en los cánceres etmoidales. La invasión de la órbita se hace a través del conducto infraorbitario en el caso de los tumores maxilares y de la lámina papirácea (a menudo dehiscente) en los tumores etmoidales. El periostio orbitario es más difícil de atravesar, favoreciéndose así la extensión del tumor hacia atrás y hacia el ápex orbitario.

Otros tipos histológicos que se pueden encontrar:

– el linfoma maligno no Hodgkin de localización facial. Hay que distinguir esta forma del linfoma puramente orbitario. El linfoma de Burkitt se presenta como un tumor del maxilar superior que secundariamente invade la órbita;

– el carcinoma adenoide quístico, clásicamente denominado cilindroma, que se localiza más frecuentemente a nivel de las glándulas salivares y que se extiende a través de la infraestructura de la cara. Esta lesión se propaga clásicamente siguiendo las vainas nerviosas de V2 y V3 hacia el ganglio de Gasser;

– los carcinomas indiferenciados, más frecuentes en la mujer, son muy agresivos. Evolucionan fatalmente en pocos meses;

– el melanoma maligno de origen nasal, que también tiene muy mal pronóstico;

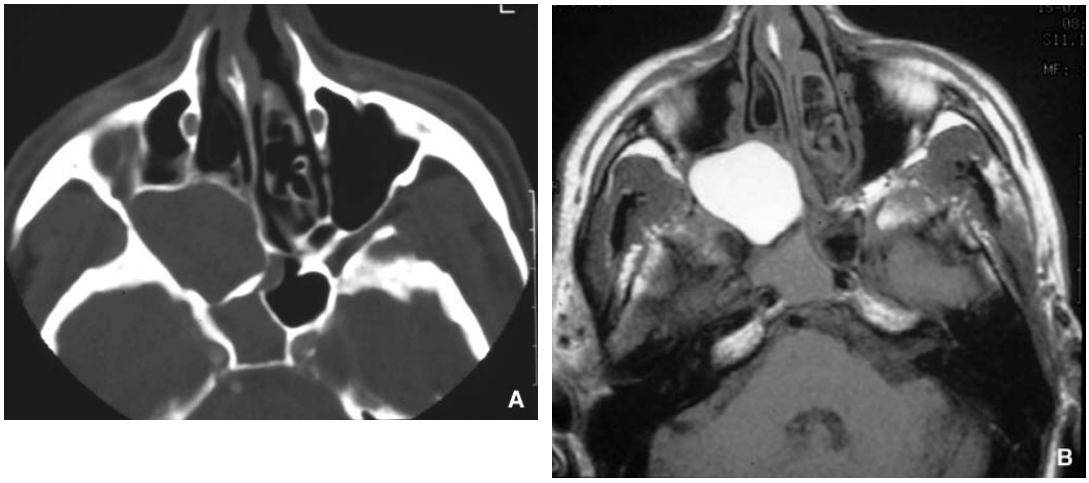

Figura 26 *Mucocele etmoidal posterior derecho con sinusitis esfenoidal de retención (TC, corte axial [A] y RM corte axial [B], T2).*

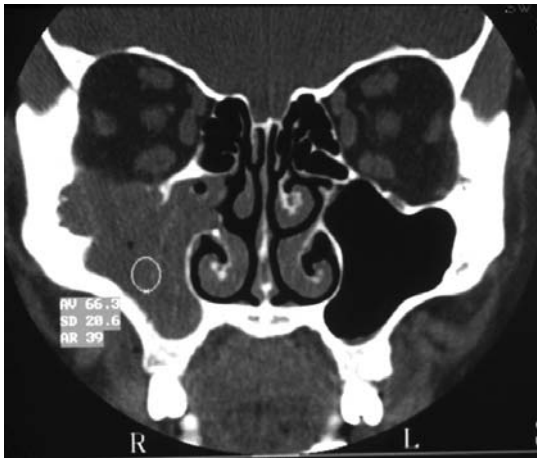

Figura 27 *Carcinoma epidermoide del seno maxilar derecho con invasión del piso de la órbita (TC, corte coronal).*

– el estesioneuroblastoma, forma particular de tumor neuroendocrino, que se desarrolla a partir de las células olfatorias;

– otros tumores mesenquimatosos: osteo y condrosarcomas, sarcomas musculares, granulomas malignos mediofaciales y plasmocitomas, etc.

La biopsia guiada por TC y RM permite precisar el tipo histológico. Se realiza por vía endonasal en la mayoría de los casos.

La TC suele apreciar frecuentemente una masa heterogénea, mal delimitada, con destrucción ósea y que capta contraste. El carácter unilateral de la opacidad hace sospechar su malignidad.

La RMN permite precisar las relaciones anatómicas con las estructuras meningoencefálicas y el contenido de la órbita, y diferenciar las lesiones tumorales de las lesiones reactivas inflamatorias y obstructivas sinusales. Este diagnóstico de extensión es muy preciso y permite dirigir la cirugía que, cuando la lámina cribosa está afectada, suele ser mixta (ORL y neuroquirúrgica). La exéresis puede incluir la exanteración orbitaria (resección total del contenido orbitario hasta la fisura orbitaria superior) y el sacrificio de la vía lagrimal. Cuando se conservan los párpados y la conjuntiva, se puede crear una cavidad conjuntival en la que se colocará la prótesis definitiva; si la cirugía fracasa, los párpados se suturan borde con borde. Cuando se resecan los párpados, la pérdida de sustancia se corrige con injertos musculares (músculo temporal) y cutáneos. Las indicaciones de exanteración orbitaria son actualmente poco frecuentes. Esta intervención, particularmente mutilante, no se propone actualmente salvo que la extensión del tumor permita plantear una exéresis oncológicamente satisfactoria. Se deben tener en cuenta la agudeza visual contralateral y el pronóstico histológico del tumor.

La cirugía representa la alternativa más eficaz, dependiendo el pronóstico de la calidad de la exéresis. La radioterapia se

Figura 28 *Adenocarcinoma etmoidal voluminoso con invasión orbitaria masiva (TC corte coronal [A] y RM corte axial [B]).*

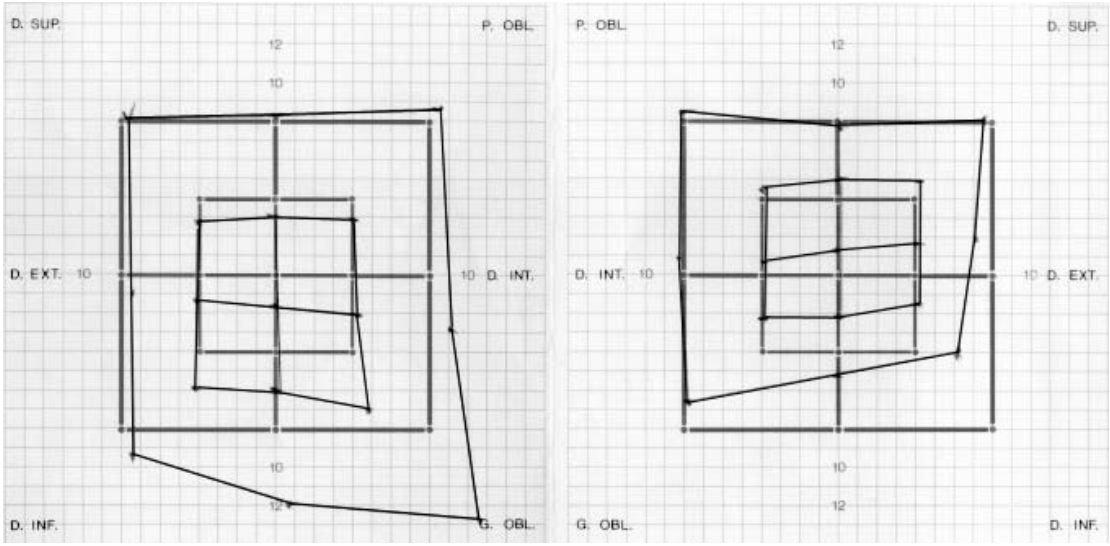

Figura 29 *Prueba de Lancaster. Limitación de la elevación del globo ocular por incarceración del recto inferior. El lente verde se ha colocado delante del ojo izquierdo y el lente rojo delante del ojo derecho. 1. ojo izquierdo, el sujeto sostiene la luz verde; 2. ojo derecho, el sujeto sostiene la luz roja.*

suele utilizar como complemento de la cirugía, o en solitario, cuando el tumor es irresecable. La quimioterapia sólo se usa de forma paliativa.

■ *Otros tumores*

Tumores nasofaríngeos

Las neoplasias del cávum pueden invadir la órbita por fractura de la fisura orbitaria superior (hendidura esfenoidal) y provocar el síndrome del ápex orbitario. El proceso tumoral puede invadir también la fosa del seno cavernoso con afectación del quiasma óptico y de la base del cráneo. Ciertas formas de fibroma nasofaríngeo pueden presentar también lisis ósea con invasión de la órbita.

Tumores de la punta del peñasco

Clínicamente cursan con el síndrome de la punta del peñasco, en el que se afectan el V o el VI par. Suele tratarse de granulomas de colesterol, colesteatomas o meningiomas.

Tumores palpebrales

Suelen ser de origen cutáneo (epiteliomas basocelulares o espinocelulares). Las formas más evolucionadas invaden la órbita. Algunos tumores se desarrollan a partir de la mucosa lagrimal, lo que justifica la toma sistemática de biopsias durante las dacriocistorrinostomías.

Histiocitomas

Tumores óseos (osteomas, osteosarcomas y displasias fibrosas)

Complicaciones oftalmológicas de los traumatismos faciales

Corresponden a las consecuencias orbitarias de los traumatismos faciales, excluyendo las complicaciones oculares que requieren tratamiento puramente oftalmológico.

El recuerdo anatómico del marco óseo ha permitido comprobar las estrechas relaciones que existen entre las cavidades nasosinusales y la órbita (Figs. 1, 2, 3, 4, 5, 6, 7, 8, 9).

Las numerosas conexiones de tejido periorbitario entre la pared ósea orbitaria, la cápsula de Tenon y los músculos oculomotores, explican la repercusión que tienen algunos traumatismos orbitarios sobre la motilidad ocular.

EXPLORACIÓN CLÍNICA DE LOS TRAUMATISMOS FACIALES

La exploración clínica implica a menudo la participación de varios especialistas: otorrinolaringólogo, neurocirujano y oftalmólogo. Debe orientarse hacia la búsqueda de complicaciones oftalmológicas, lo cual suele ser difícil por la existencia de edema, hematoma e incluso enfisema a nivel de los párpados. Cuando se aprecian lesiones orbitarias resulta obligado descartar cualquier lesión del globo ocular. Por tanto, se debe realizar urgentemente un examen oftalmológico lo más completo posible en función del grado de conciencia del paciente, ya que, según S. Morax [21, 61], en los traumatismos orbitarios, la incidencia de las lesiones de globo ocular varía entre el 14 y el 50%, según los autores.

El examen oftalmológico comprende el estudio de:

– la reactividad pupilar, que valora la función del nervio óptico;

– el fondo de ojo;

– la estática de los globos oculares en busca de enoftalmos o exoftalmos;

– la dinámica ocular en busca de diplopía;

– la distancia intercantal;

– los párpados;

– las vías lagrimales;

– la sensibilidad de los nervios supra e infraorbitarios.

La exploración clínica se puede completar con la prueba de *ducción forzada* y, cuando el paciente pueda movilizarse, con el examen de visión binocular mediante la prueba de *Hess-Lancaster*. La primera permite conocer las limitaciones de la motilidad ocular y analizar su causa mecánica por incarceración muscular.

La prueba de Lancaster (Fig. 29) permite cuantificar la diplopía de origen neurógeno o miógeno y seguir su evolución postraumática, valorando la posible indicación quirúrgica.

La exploración debe completarse con la palpación del marco óseo de la órbita, particularmente a nivel de las suturas óseas, en busca de desniveles o «escalones». También se comprobará el estado de la articulación dental y la existencia de movilidad anormal que indique disfunción craneofacial. En todos los casos, ante cualquier traumatismo craneofacial se debe realizar un examen neurológico completo.

La exploración radiológica (radiografías de la región superior e inferior de la cara, lateral, Waters, Hirtz) se realiza habitualmente en urgencias y, aunque no sea de buena calidad, permite sospechar las posibles lesiones óseas iniciales y orientar el tratamiento quirúrgico. Actualmente, se puede obtener rápidamente la valoración completa de las lesiones faciales y orbitarias mediante TC, que incluso permite evaluar de forma precisa los desplazamientos óseos faciales y orbitarios gracias a imágenes tridimensionales.

A continuación, se enumeran las *complicaciones orbitarias* que se observan en los traumatismos, *estudiándolas en función del tipo de fractura.*

Los *hematomas palpebrales* son frecuentes y habitualmente suelen regresar. Pueden ocultar la ptosis debida a una afectación del recto, que puede ser secundaria a la contusión o desinserción del músculo elevador del párpado que requerirá corrección secundaria.

La *hemorragia orbitaria* suele ser frecuente y se puede acompañar de trastornos oculomotores que también suelen regresar. No obstante, los hematomas que comprimen el nervio óptico y provocan el síndrome de sección fisiológica del nervio óptico exigen la realización de TC con contraste y la práctica de drenaje quirúrgico urgente.

Los *trastornos oculomotores* son frecuentes y deben analizarse correctamente. Según S. Morax [61]: «cuanto más amplio es el foco de fractura, más raros son los trastornos oculomotores; en ausencia de diplopía inicial, no suele observarse diplopía secundaria; cuanto más pequeña y posterior sea la fractura, más importantes serán los trastornos oculomotores».

La *diplopía puede ser de origen* sensorial, neurógeno o mecánico. El desequilibrio de origen mecánico se debe al bloqueo por incarceración de los tejidos blandos en el foco de fractura. Como ya se ha descrito, es frecuente en las fracturas del piso y de la pared interna de la órbita. Para analizar el trastorno y establecer el diagnóstico se emplean la prueba de Lancaster y la prueba de ducción forzada. La TC confirma la existencia de incarceración que se acompaña de herniación grasa del contenido orbitario.

Los *desplazamientos posicionales del globo orbitario* raramente se traducen por exoftalmos asociado a hematoma orbitario. Con más frecuencia aparece enoftalmos asociado a ensanchamiento de la órbita tras la fractura con salida del contenido orbitario al seno, lo que constituye indicación de cirugía.

Dentro de la *infección orbitaria postraumática* se distinguen las celulitis preseptales, que incluyen las dacriocistitis de evolución en principio benigna, y las infecciones retroseptales, que corresponden a celulitis orbitarias de mal pronóstico y pueden desembocar en ceguera.

Las *neuropatías ópticas postraumáticas* son responsables de ceguera en el 4% de los casos [61]. Su causa es multifactorial, pero todos los autores coinciden en que el tratamiento inicial debe consistir en corticoterapia a dosis elevadas durante un corto período de tiempo.

La pérdida de visión puede ser completa e inmediatamente posterior al traumatismo o incompleta y más tardía, con mejor pronóstico visual.

Figura 30 *Fractura del piso de la órbita, incarceración del contenido orbitario en el seno maxilar.*

Las lesiones pueden ser consecuencia de la compresión por edema o hematoma, del desgarro e incluso de la necrosis contusiva del nervio óptico.

J. Soudant [84] y G. Lamas [83] han descrito traumatismos de la órbita que se propagan hasta el polo posterior de la órbita con fracturas irradiadas al conducto óptico. La presencia del síndrome de sección fisiológica del nervio óptico (con agudeza visual nula o limitada a la percepción luminosa, abolición del reflejo fotomotor directo y conservación del reflejo consensuado) indica la existencia de un hematoma compresivo o una fractura del conducto óptico (que se aprecia bien mediante TC en cortes axiales y coronales).

Cuando los signos clínicos y radiológicos de afectación del nervio óptico concuerdan y fracasa el tratamiento inicial con corticoides, se debe plantear la descompresión quirúrgica del conducto (por un cirujano experimentado) por vía etmoidoesfenoidal [28, 41, 84, 88, 91].

Estos autores [83] describen recuperaciones de la agudeza visual del 50% si se interviene precozmente.

COMPLICACIONES ORBITARIAS SEGÚN EL TIPO DE FRACTURA

La *fractura del piso de la órbita (blow out)* (Fig. 30) cursa esencialmente con diplopía postraumática y en ocasiones enoftalmos. Se debe investigar sistemáticamente la existencia de anestesia en el territorio del nervio infraorbitario.

En la TC se aprecia la herniación de los tejidos orbitarios en el 50% de las fracturas del piso, que exige reparación quirúrgica para restaurar los relieves óseos y la integridad funcional. Según los autores, en las fractures pequeñas está indicada la vía transconjuntival, mientras que los equipos otorrinolaringológicos prefieren la vía cutánea infraciliar [51, 65]. Los implantes sintéticos (trasplante alogénico) permiten reconstruir la órbita evitando el trasplante óseo autólogo. Los implantes que se utilizan actualmente son geles, mallas no reabsorbibles, PDS y los implantes de titanio [7, 15, 43, 57].

Las *fracturas maxilomalares* con disrupción se abordan a nivel de las suturas, realizándose la osteosíntesis con hilo de acero. La existencia de complicaciones oculares como enoftalmos, diplopía, anestesia del infraorbitario o afectación del canto externo, se tratan mediante reducción cruenta y reconstrucción del piso de la órbita con implante o injerto óseo.

Las *fracturas de la pared interna* de la órbita pueden producirse por mecanismo de hiperpresión tipo *blow-out y cursan con diplopía horizontal, que no se resuelve pasados*

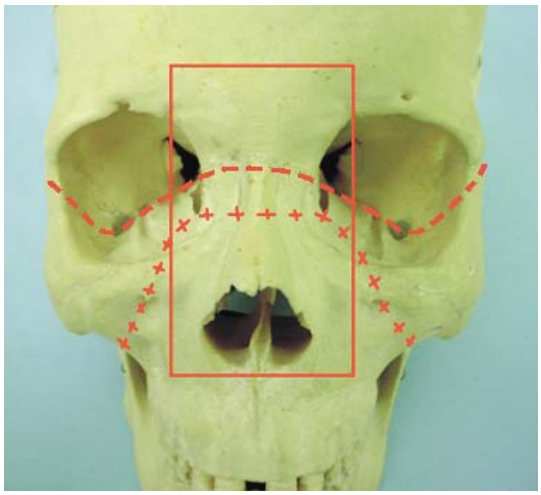

Figura 31 *Esquema de las fracturas del tercio medio de la cara,*
— : dislocación orbitonasal compleja naso-etmoido-maxilo-fronto-orbitaria
- - - : fractura de Le Fort III
xxx : fractura de Le Fort II o disrupción craneofacial.

Figura 32 *Escáner que muestra dislocación orbitonasal.*

15 días, muy sugestiva de incarceración muscular, mientras que la movilización dolorosa del globo ocular se suele asociar a enfisema orbitario y enoftalmos. El acceso quirúrgico se realiza mediante incisión alta en el canto interno (tipo dacriocistorrinostomía ampliada).

Las *dislocaciones orbitonasales* por traumatismo directo o CNEMFO (fractura del complejo naso-etmoido-maxilo-fronto-orbitario) provocan la fractura conminuta unilateral o bilateral de la pared interna y se acompañan de fractura del reborde orbitario inferointerno, fractura irradiada del conducto lagrimonasal y heridas faciales y de los párpados complicadas con sección de los canalículos lagrimales. El tratamiento de urgencia consiste en reducir el telecanto estrechando la raíz de la nariz y restaurar la cara interna de la órbita, el canto interno y las vías lagrimales. La contención se realiza con escayola o placa metálica modelada sobre la nariz o mediante fijación externa [16, 25, 73].

Las *fracturas craneofaciales horizontales de tipo Lefort II o Lefort III* (Figs. 31, 32) afectan a la órbita de forma uni o bilateral. La TC permite objetivar los trazos de fractura que afectan a la pared interna o al piso de las dos órbitas. Estas fracturas se suelen asociar a obstrucción de las vías aéreas superiores y rinorrea de líquido cefalorraquídeo, y requieren tratamiento inicial en la sala de reanimación, descubriendo y tratando de forma preventiva las causas de ceguera antes de efectuar el tratamiento de la fractura propiamente dicha (Fig. 33).

Figura 33 *Escáner que muestra disrupción craneofacial.*

Otros tipos de fractura:

– las *fracturas verticales del maxilar superior* también pueden afectar al piso de la órbita produciendo además la ruptura de la articulación dental;

– las *fracturas frontoorbitarias*, más frecuentes en los niños, se producen por traumatismo directo intenso y cursan con lesiones neuroquirúrgicas cuyo tratamiento es prioritario. Afectan al techo de la órbita y se caracterizan por ptosis, distopia ocular y diplopía por afectación del recto superior o del oblicuo mayor. Estas fracturas se asocian frecuentemente a lesiones del piso anterior de la base del cráneo o del conducto óptico cuya descompresión secundaria se puede plantear cuando fracasa la corticoterapia.

TRAUMATISMOS DE LOS PÁRPADOS

Los traumatismos de los párpados provocan lesiones muy polimorfas cuyo análisis implica conocer perfectamente la anatomía de los párpados, sus estructuras y su función estática y dinámica. S. Morax [59, 60, 61] insiste en la necesidad de que estas afecciones sean abordadas por equipos multidisciplinares con especialistas en oftalmología, cirugía maxilofacial y otorrinolaringología. Resulta importante conocer las líneas generales de la cirugía reparadora de los párpados, ya que las lesiones suelen aparecer en el contexto de accidentes de tráfico con heridas múltiples. Antes del examen palpebral es fundamental verificar la integridad del globo ocular.

Las heridas producidas por el choque contra el parabrisas contienen inclusiones de fragmentos de cristal. También es necesario conocer el tratamiento de las heridas contusas, generalmente contaminadas, y que con frecuencia son foco de infección en los accidentes con vehículos de dos ruedas o en las mordeduras de origen animal.

La exploración física debe precisar, tal como aconsejan los oftalmólogos, la profundidad de las heridas de los párpados (penetrante, sección del elevador, afectación del borde libre y del fondo de saco), la existencia de pérdida de sustancia y la situación en relación al canto interno, debido a la cercanía de las vías lagrimales (cuya integridad debe verificarse).

La exploración dinámica del párpado debe analizar los defectos de oclusión palpebral por pérdida de sustancia, por paresia del orbicular o por afectación miógena o neurógena. La ptosis traumática hace sospechar la lesión del elevador

por sección muscular, desinserción de la aponeurosis o afectación neurógena (parálisis del recto); o una simple contusión con edema y hematoma pasajeros.

Si se encuentran dificultades para apreciar la gravedad de las lesiones y orientar el tratamiento reparador, se debe realizar una valoración minuciosa bajo anestesia general.

En los traumatismos craneofaciales, la cirugía palpebral debe realizarse con carácter urgente, si es posible después de haber examinado la órbita con escáner o RM.

La reparación de los párpados debe seguir las siguientes reglas principales: debe efectuarse en dos planos, superficial cutaneomuscular y profundo tarsoconjuntival (estos dos planos se unen en el borde libre los párpados); se debe evitar la tensión palpebral excesiva, buscar los puntos de conjunción palpebral, prestar atención particular a las vías lagrimales y al elevador del párpado superior y respetar una asepsia rigurosa. Siempre se deben tratar prioritariamente las lesiones asociadas del globo ocular.

Figura 34 *Prominencia de la carótida interna.*

Complicaciones oftalmológicas iatrogénicas de la cirugía nasosinusal

Estas complicaciones ya fueron descritas en el informe de 1976 de la Sociedad Francesa de Otorrinolaringología y Cirugía de cabeza y cuello [2]. A. Appaix, J. Marchand y P. Fleury describieron 23 casos graves registrados entre 1950 y 1975, entre ellos 14 casos de ceguera.

Las complicaciones oftalmológicas iatrogénicas han sido objeto de publicaciones medicolegales periódicas en los últimos 25 años. Actualmente se concentran en la cirugía endonasal, como describe el último informe de la Sociedad Francesa de ORL [80], fechado en octubre de 2003.

El análisis de los casos permite identificar tres tipos de complicaciones:

– ceguera;

– afectación oculomotora;

– afectación de las vías lagrimales.

La *frecuencia* de estas complicaciones en las declaraciones de los siniestros de la sanidad privada es:

– entre 1950 y 1975: 14 cegueras [2];

– entre 1976 y 1986: seis cegueras y cuatro parálisis oculomotoras [68];

– entre 1988 y 1992: nueve complicaciones iatrogénicas, de entre ellas tres cegueras y cuatro [67] parálisis oculomotoras.

El análisis de la frecuencia de las complicaciones concluye que existe un aumento progresivo de las declaraciones de siniestros, llegando hasta 3 o 4 casos graves por año.

Según J.-P. Fontanel y J.-P. Jankowski [26], las complicaciones mayores de la cirugía endoscópica endosinusal tienen un riesgo del 0,5 al 1,5%.

Según Dessi y Stankewicz [17] las complicaciones oftalmológicas graves y encefalomeníngeas oscilan entre el 0,7 y el 2%.

¿En qué *tipos* de intervenciones aparecen estas complicaciones?

Hasta 1985 sólo se relacionaron estas complicaciones con la cirugía radical de los senos por vía externa: Caldwell-Luc, De Lima y etmoidectomía. Posteriormente aparecen los accidentes iatrogénicos de la cirugía endonasal. Los primeros casos citados describían cegueras que surgían como complicación de la cirugía del nervio vidiano y oftalmoplejías con midriasis paralítica en el curso de meatotomías inferiores [68]. También se presentaron dos cegueras por lesión del nervio óptico en el transcurso de rinoplastias.

Desde 1985, la casi totalidad de los casos corresponden a cirugía endonasal. Como indica J.-P. Fontanel [80], la cirugía etmoidal y etmoidoesfenoidal expone al paciente al riesgo de complicaciones más graves, mientras que las complicaciones más frecuentes se observan durante las etmoidectomías derechas (relación derecha / izquierda: 13/2) [8, 26, 27].

El *mecanismo de producción de las lesiones* se analiza el informe de la Sociedad francesa de otorrinolaringología y cirugía de cabeza y cuello del año 2003 [80]. Se distinguen complicaciones preoperatorias y complicaciones postoperatorias:

– las *hemorragias preoperatorias* pueden favorecer la constitución de un hematoma retroorbitario, debiéndose prevenir mediante el estudio preoperatorio de la hemostasia, el control de la hipertensión, el tratamiento anticoagulante y el tratamiento médico preoperatorio de las poliposis en particular (preparaciones antibióticas y antiinflamatorias, etc.);

– la *afectación de la carótida interna* a nivel de la pared lateral del seno esfenoidal se debe prevenir analizando con detenimiento el estudio preoperatorio practicado mediante la TC de la zona. De aquí la importancia de la colaboración con el equipo radiológico, que puede apreciar la prominencia de la carótida interna a nivel de la pared lateral (Fig. 34) del seno esfenoidal. Ante esta excepcional complicación, el paciente debe ser trasladado urgentemente a un centro de neurorradiología intervencionista, después de haber practicado un taponamiento compresivo.

– *la salida de contenido orbitario hacia la periórbita por falsas vías* debe sospecharse en cuanto se aprecia la salida de grasa orbitaria. El desconocimiento anatómico o de las imágenes obtenidas mediante TC del tejido periorbitario aumenta el riesgo de lesión directa de los músculos oculomotores y del nervio óptico así como de hematomas infraorbitarios (Figs. 35, 36).

– *las complicaciones postoperatorias* pueden aparecer varias semanas o varios meses después de la intervención. Sin embargo, las complicaciones graves aparecen normalmente

Figura 35 *Dehiscencia de la pared interna de la órbita.*

Figura 36 *Hiperneumatización del esfenoides y de la celda de Onodi exponiendo al nervio óptico.*

en las primeras 48 horas del postoperatorio, por lo que es obligatoria la observación rigurosa del paciente en este período:

– *la principal complicación es la amaurosis* (ceguera unilateral), que se asocia a la afectación directa del nervio óptico o a su compresión por un hematoma retroorbitario. Este último provoca exoftalmos doloroso con disminución de la agudeza visual y requiere descompresión quirúrgica urgente;

– como secuelas pueden observarse *parálisis oculomotoras* que producen diplopía. Suelen afectar con más frecuencia al recto interno, pero también al oblicuo mayor y al recto inferior. Cualquier parálisis oculomotora postoperatoria exige la práctica de: examen oftalmológico, prueba de ducción y TC, en busca de incarceración (que posteriormente requerirá exploración quirúrgica).

– también se pueden observar *lesiones de las vías lagrimales,* sobre todo en el curso de la meatotomía media cuando se realiza desde atrás hacia delante. El descubrimiento intraoperatorio de lesión en la vía lagrimal puede conducir a su reparación inmediata mediante intubación bicanalicular, que se debe mantener durante varios meses.

Estas lesiones de las vías lagrimales suelen aparecer publicadas especialmente en las revistas oftalmológicas.

Figura 37 *Defecto de oclusión palpebral en una parálisis facial total.*

CONSECUENCIAS MEDICOLEGALES DE LAS COMPLICACIONES IATROGÉNICAS

Los procesos civiles revisados en los expedientes de siniestros por cirugía endonasal [67] recogidos en 5 años reconocieron siempre la responsabilidad del cirujano.

Las faltas reconocidas fueron:

– mala indicación quirúrgica, fundamentada en la ausencia de informes médicos y en una insuficiente iconografía preoperatoria;

– técnica defectuosa por falta de experiencia o de formación específica en cirugía endonasal;

– tratamiento postoperatorio inadecuado;

– falta de información y ausencia de consentimiento informado.

Complicaciones oftalmológicas de la parálisis facial

La función motora del nervio facial asegura fisiológicamente la protección del ojo mediante el cierre de los párpados. La parálisis facial periférica cursa con ausencia de oclusión palpebral (Fig. 37) y expone la córnea, situación que se suele agravar por la afectación conjunta de la secreción lagrimal. Por tanto, la evolución desfavorable de la parálisis facial a frigore, por infección del virus herpes zóster o secundaria al traumatismo del peñasco, implica riesgo de queratitis.

CONDUCTA QUE SE DEBE SEGUIR

Debe adaptarse a la etiología de la parálisis facial y a las posibilidades de recuperación, a menudo previsibles; sin embargo, en todos los casos resultan necesarios ciertos cuidados básicos que requieren la colaboración del oftalmólogo [72]. Estos *cuidados básicos* están destinados a la protección de la córnea mediante:

– la prescripción de sustitutos lagrimales sin conservantes (lágrimas artificiales);

– la oclusión completa del ojo con suturas adhesivas;

– blefarorrafia provisional en algunos casos, si se desea que la oclusión sea duradera.

TRATAMIENTO MÉDICO

El tratamiento médico es necesario en la parálisis facial a frigore, también denominada parálisis de Bell. Se utiliza corticoterapia por vía parenteral breve (prednisona 1 a 2 mg/kg/día) asociada a un vasodilatador periférico.

En el tratamiento de la parálisis facial por virus del herpes zoster se prescribe un antiviral (aciclovir).

Para el tratamiento de la enfermedad de Lyme se recurre a la ceftriaxona, a dosis de 1 mg/kg/día por vía intramuscular durante 3 semanas.

La evolución favorable de la parálisis de Bell en la mayoría de los casos evita la práctica de tarsorrafia.

PARÁLISIS FACIAL TRAUMÁTICA

Puede ser secundaria a la cirugía de la glándula parótida (contusión del nervio, edema, compresión por hematoma postoperatorio o sección deliberada del mismo por cáncer parotídeo). La actitud a seguir ante la parálisis del nervio facial debe adaptarse a la lesión: evacuación del hematoma, exploración del lecho quirúrgico y restablecimiento de la continuidad cuando sea posible.

El facial puede lesionarse en su trayecto intrapetroso durante las intervenciones del oído medio, imponiéndose la revisión quirúrgica inmediata [77].

Las parálisis faciales traumáticas son en la mayoría de los casos secundarias a fracturas del peñasco. Su mecanismo de producción y su frecuencia se estudiaron en una mesa redonda del MEDEC sobre las secuelas otorrinolaringológicas de los accidentes de tráfico [70]. La parálisis facial es mucho más frecuente en las fracturas transversales del peñasco (50%) (Fig. 38). En este tipo de fracturas, el trazo atraviesa el conducto del facial y el laberinto, lo que explica la afectación neurosensorial inmediata o diferida, siendo ésta de mejor pronóstico [10].

■ *¿Qué conducta se debe seguir ante una parálisis facial traumática?*

Para decidir qué conducta terapéutica se debe escoger es necesario realizar una TC. Así, ante una parálisis facial inmediata, en la que la TC muestra una imagen de compresión o esquirla ósea, se debe indicar la intervención lo antes posible. Si se observa sección del nervio facial, se debe colocar de entrada un injerto.

Al contrario, la existencia de parálisis facial secundaria sugiere un mecanismo compresivo producido por el edema y está indicada la corticoterapia. Con el tratamiento, la evolución suele ser favorable, regresando los síntomas oftalmológicos.

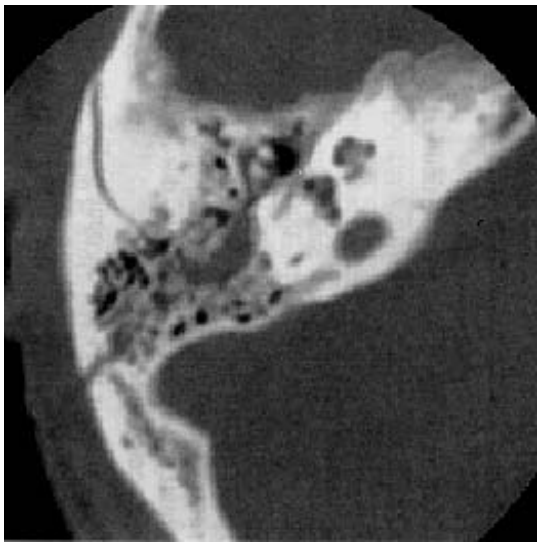

Figura 38 *Fractura del peñasco que afecta al conducto de Falopio.*

REPARACIÓN DE LAS PARÁLISIS FACIALES DEFINITIVAS

Se plantea para reparar tanto la oclusión palpebral como los trastornos estéticos y funcionales de la hemicara paralizada:

– la cirugía reparadora del nervio debe realizarse lo antes posible, ya que la atrofia y la espasticidad de los músculos de la cara aparecen rápidamente. Si antes se practicaban técnicas de anastomosis transfacial, actualmente los otorrinolaringólogos prefieren las suturas heteronerviosas, como la anastomosis VII-XII;

– en cirugía paliativa se emplean dos procedimientos diferentes:

  – dinámico, que recurre al uso de la toxina botulínica o la colocación de una lámina de oro en el párpado superior;

  – estático, mediante tarsorrafia externa, cirugía del ectropión, cantopexia, reconstrucciones con mallas sintéticas o técnicas de suspensión muscular.

Bibliografía

[1] Aïdan P, Francois M, Prunel M, Narcy P. Cellulite de la région orbitaire chez l'enfant. *Arch Pédiatr* 1994; 1: 879-885

[2] Appaix A, Marchand J, Fleury P. Les accidents en thérapeutique otorhinolaryngologique. Rapport Société Française d'ORL et de chirurgie de la face et du cou. Paris: Arnette, 1976

[3] Barry B, Ameline E, Thuong M, Brunel F, Pichelin C, Gehanno P. Orbital complications of sinusitis in adults. *Ann Otolaryngol Chir Cervicofac* 2000; 117: 19-25

[4] Bhargava D, Sankhla D, Ganesan A, Chand P. Endoscopic sinus surgery for orbital subperiosteal abscess secondary to sinusitis. *Rhinology* 2001; 3: 151-155

[5] Bodard-Rickelman E, Chevalier E. Complications orbitaires des sinusites. *Réal Ophtalmol* 1997; 42: 22-30

[6] Cansiz H, Yener M, Guvenc MG, Canbaz B. Giant frontoethmoid mucocele with intracranial extension: case report. *Ear Nose Throat J* 2003; 82: 50-52

[7] Castellani A, Negrini S, Zanetti U. Treatment of orbital floor blowout fractures with conchal auricular cartilage graft. A report in 14 cases. *J Oral Maxillofac Surg* 2002; 60: 1413-1417

[8] Castillo L. Du diagnostic au traitement : les complications de la chirurgie. In: Freche C, Fontanel JP, Peynegre R, eds. *La polypose nasosinusienne*. Paris: Arnette, 2000; 263-280Rapport Société Française d'ORL et de chirurgie de la face et du cou

[9] Chandler JR, Langenbrunner DJ, Stevens ER. The pathogenesis of orbital complications in acute sinusitis. *Laryngoscope* 1970; 80: 1414-1418

[10] Chays A, Meller R, Magnan J. Paralysies faciales en urgence. Rapport les urgences en ORL. 2002. société française d'ORL et de chirurgie cervicofaciale. Paris: Arnette, 2002

[11] Clary RA, Cunningham MJ, Eavey D. Orbital complications of acute sinusitis: comparison of computed tomography scan and surgical findings. *Ann Otol Rhinol Laryngol* 1992; 101: 598-600

[12] Clary RA, Weber AL, Eavey R, Oot RF. Orbital cellulitis with abscess formation caused by sinusitis. *Ann. Otorhinolaryngol* 1988; 97: 211-212

[13] Cruz AA, Mussi-Pinhata MM, Akaishi PM, Cattebeke L, Torrano da Silva J, Elia JJr. Neonatal orbital abscess. *Ophthalmology* 2001; 108: 2316-2320

[14] Curtin HD, Rabinov JD. Extension to the orbit from paraorbital disease. The sinuses. *Radiol Clin North Am* 1998; 36: 1201-1213

[15] Dacho A, Steffen H. Orbital floor reconstruction. Comparison of a new perforated 0,15 mm thick PDS layer with established titanium dynamic mesh. *HNO* 2002; 50: 21-28

[16] Debain JJ, Freyss G, Peytral C, Daieff C, Meyer B. Fractures fronto-orbitonasales. *Ann Otolaryngol Chir Cervicofac* 1974; 91: 545-554

[17] Dessi P, Castro F, Triglia JM, Zanaret M, Cannoni M. Majors complications of sinus surgery:a review of 92 procedures. *J Laryngol Otol* 1994; 108: 212-225

[18] Dessi P, Moulin G, Castro F, Chagnaud C, Cannoni M. Protusion of the optic nerve into the ethmoid and sphenoid sinus: prospective study of 150 CT studies. *Neuroradiology* 1994; 36: 515-516

[19] Dessi P, Moulin G, Triglia JM, Zanaret M, Cannoni M. Difference in the height of the right and left ethmoidal roofs: a possible risk factor for ethmoidal surgery. Prospective study of 150 scans. *J Laryngol Otol* 1994; 108: 261-262

[20] Ducasse A. Tumeurs de l'orbite de l'adulte. *Encycl Méd Chir (Elsevier SAS, Paris)* Ophtalmologie 1996; 20p21-650-A-20

[21] Duma SM, Jernigan MV. The effects of airbags on orbital fracture patterns in frontal automobile crashes. *Ophthal Plast Reconstr Surg* 2003; 19: 107-111

[22] Duvoisin B, Schnyder P. Do abnormalities of the frontonasal duct cause frontal sinusitis. A CT study in 198 patients. *AJR Am J Roentgenol* 1992; 159: 1295-1298

[23] Elango S, Reddy TN. Orbital complications of acute sinusitis. *Singapore Med J* 1990; 31: 341-344

[24] Everland HH, Melheim I, Anke IM. Acute orbit fom ethmoiditis drained by endoscopic sinus surgery. *Acta Otolaryngol [suppl]* 1992; 492: 147-151

[25] Ferrand JY, Labbe D, Compere JP. Les dislocations orbito-nasales : notre attitude thérapeutique. Comptes-Rendus de Séance. 93e congrès français de la société française d'ORL et de pathologie cervicofaciale. Paris: Arnette, 1996

[26] Fontanel JP, Jankowski JP. Les séquelles nasosinusiennes. Rapport société française d'ORL et de chirurgie de la face et du cou. Paris: Arnette, 2003

[27] Freche C, Fontanel JP, Peynegre R. La polypose nasosinusienne. Rapport société française d'ORL et de chirurgie de la face et du cou. Paris: Arnette, 2000

[28] Freyss G, Soudant J, Peytral C. Décompression du nerf optique par voie trans-ethmoïdo-sphénoïdale dans les cécités post-traumatiques. Paris: Comptes-rendus de séances Société d'ophtalmologie des Hôpitaux de Paris, Juin 1975

[29] Froehlich P, Pransky SM, Fontaine P, Stearns G, Morgon A. Minimal endoscopic approach to subperiosteal orbital abscess. *Arch Otolaryngol Head Neck Surg* 1997; 123: 280-282

[30] Girard B, Choudat L, Hamelin N, Agbaguede I, Iba-Zizen MT, Brasnu D et al. Fronto-naso-ethmoido-sphenoido-maxillo-orbital mucocele with ophthalmologic presentation. *J Fr Ophtalmol* 1999; 22: 536-540

[31] Goodwin WJ. Orbital complications of sinusitis. *Otolaryngol Clin North Am* 1985; 18: 139-147

[32] Gosepath J, Mann W. Paranasal sinus carcinomas with orbital involvement. *HNO* 1998; 46: 592-595

[33] Galati LT, Baredes S, Mauriello J, Frohman L. Visual loss reversed after treatment of acute bacterial sinusitis. *Laryngoscope* 1996; 106 2Pt1: 148-151

[34] Gilain L, Manipoud P. Complications crâniennes et endocrâniennes des infections nasosinusiennes. *Encycl Méd Chir (Elsevier SAS, Paris), Oto-rhino-laryngologie* 1995; 6p20-445-A-10

[35] Harris GJ. Subperiosteal abscess of the orbit. Age as a factor in the bacteriology and response to treatment. *Ophthalmology* 1994; 101: 585-595

[36] Harris GJ. Subperiosteal inflammation of the orbit. A bacteriological analysis of 17 cases. *Arch. Ophthalmol* 1988; 106: 947-952

[37] Hazan A, Blin P, Peytral C, Cymbalista M, Chevalier E, Laroche A et al. Apropos of 2 cases of mucocele with major ophthalmologic complications treated by endoscopic endonasal surgery. *Ann Otolaryngol Chir Cervicofac* 1996; 113: 92-98

[38] Hazan A, Le Roy A, Chevalier E, Benzaken J, Waisberg A, Cymbalista M et al. Atelectasis of the maxillary sinus: analysis of progression stages. apropos of 4 cases. *Ann Otolaryngol Chir Cervicofac* 1998; 115: 367-372

[39] Healy GB. The pathogenesis of orbital complications in acute sinusitis. *Laryngoscope* 1997; 107: 441-446

[40] Hejazi N, Witzmann A, Hassler W. Ocular manifestations of sphenoid mucoceles: clinical features and neurosurgical management of three cases and review of the literature. *Surg Neurol* 2001; 56: 338-343

[41] Herman P, Kici S. Les traumatismes du nerf optique. Rapport les Urgences en ORL. 2002. Société française d'ORL et de chirurgie cervico-faciale. Paris: Arnette, 2002

[42] Hirsch M, Lifshitz T. Computerized tomography in the diagnosis and treatment of orbital cellulitis. *Pediatr Radiol* 1988; 1: 302-305

[43] Hosal BM, Beatty RL. Diplopia and enophthalmos after surgical repair of blowout fracture. *Orbit* 2002; 21: 27-33

[44] Hytonen M, Atula T, Pitkaranta A. Complications of acute sinusitis in children. *Acta Otolaryngol [suppl* 2000; 543: 154-157

[45] Jacobs J. 100 years of frontal surgery. *Laryngoscope* 1997; 107 suppl83: 1-36

[46] Kass ES, Salman S, Rubin PA, Weber AL, Montgomery WW. Chronic maxillary atelectasis. *Ann Otol Rhinol Laryngol* 1997; 106: 109-116

[47] Katz TS, Mendenhall WM, Morris CG, Amdur RJ, Hinerman RW, Villaret DB. Malignant tumors of the nasal cavity and paranasal sinuses. *Head Neck* 2002; 24: 821-829

[48] Kessler A, Berenholz LP, Segal S. Transnasal endoscopic drainage of a medial subperiosteal orbital abscess. *Eur Arch Otorhinolaryngol* 1998; 25: 293-295

[49] Kitagawa K, Hayasaka S, Shimizu K, Nagaki Y. Optic neuropathy produced by a compressed mucocele in an Onodi cell. *Am J Ophthalmol* 2003; 135: 253-254

[50] Klapper SR, Lee AG, Patrinely JR, Stewart M, Alford EL. Orbital involvement in allergic fungal sinusitis. *Ophthalmology* 1997; 104: 2094-2100

[51] Le Faoui T, Krastinova D, Chabolle F. Les voies d'abord du plancher orbitaire fracturé. Comptes-rendus de séance. 93e congrès français de la société française d'ORL et de pathologie cervicofaciale. Paris: Arnette, 1996

[52] Loury M. Endoscopic frontal recess and frontal sinus ostium dissection. *Laryngoscope* 1993; 103: 455-458

[53] Luxenberger W, Anderhuber W, Stammberger H. Mucocele in an orbitoethmoidal (Haller's) cell (accidentally combined with acute contralateral dacryocystitis). *Rhinology* 1999; 37: 37-39

[54] Mannor GE, Rose GE, Moseley IF, Wright JF. Outcome of orbital myositis. Clinical features associated with recurrence. *Ophthalmology* 1997; 104: 409-413

[55] Manolidis S, Weeks BH, Kirby M, Scarlett M, Hollier L. Classification and surgical management of orbital fractures: experience with 111 orbital reconstructions. *J Craniofac Surg* 2002; 13: 726-737

[56] McFadden EA, Woodson BT, Massaro BM, Toohill RJ. Orbital complications of sinusitis in the aspirin triad syndrome. *Laryngoscope* 1996; 106: 1103-1107

[57] Mermer RW, Orban REJr. Repair of orbital floor fractures with absorbable gelatin film. *J Craniomaxillofac Trauma* 1995; 1 30: 4

[58] Mitchell R, Kelly J, Wagner J. Bilateral orbital complications of pediatric rhinosinusitis. *Arch Otolaryngol Head Neck Surg* 2002; 128: 971-974

[59] Monteil JP. Traumatismes et plaies de la face. Rapport les Urgences en ORL 2002. Société Française d'ORL de chirurgie cervico-faciale. Paris: Arnette, 2002

[60] Morax S, Ameline-Audelan V, Benia L. Traumatismes et chirurgie plastique des paupières. *Encycl Méd Chir (Elsevier SAS, Paris), Ophtalmologie* 1998; 15p21-100-D-10

[61] Morax S, Benillouche P. Traumatismes orbitaires. *Encycl Méd Chir (Elsevier SAS, Paris), Ophtalmologie* 1996; 23p21-700-D-10

[62] Mortimore S, Wormald PJ. The Groote Schuur hospital classification of the orbital complications of sinusitis. *J Laryngol Otol* 1997; 111: 719-723

[63] Moulin G, Dessi P, Chagnaud C, Bartoli JM, Vignoli P, Gaubert JY et al. Dehiscence of the lamina papyracea of the ethmoid bone: CT findings. *AJNR Am J Neuroradiol* 1994; 15: 151-153

[64] Orcutt JC, Garner A, Henk JM, Wright JE. Treatment of idiopathic inflammatory orbital pseudotumors by radiotherapy. *Br J Ophthalmol* 1983; 67: 570-574

[65] Patel PC, Sobota BT. Comparison of transconjunctival versus subciliary approaches for orbital fractures: a review of 60 cases. *J Craniomaxillofac Trauma* 1998; 4: 17-21

[66] Pereira KD, Mitchell RB, Younis RT, Lazar RH. Management of subperiosteal abscess of the orbit in children- a 5 year experience. *Int J Pediatr Otorhinolaryngol* 1997; 38: 247-254

[67] Peytral C, Hazan A, Chevalier E, Sener Y. Complications iatrogènes de la chirurgie endonasale. *Ann Otolaryngol Chir Cervicofac* 1996; 113: 99-101

[68] Peytral C, Senechaut JP, Hazan A. Complications iatrogènes de la chirurgie nasosinusienne. *Ann Otolaryngol Chir Cervicofac* 1988; 105: 373-376

[69] Peytral C, Soudant J, Peynegre R. Traumatisme de l'orbite. Comptes-rendus de séances. In: 71e congrès français d'ORL et de pathologie cervicofacialeseptembre 1974

[70] Peytral C, Frachet B, Courtat P, Chevalier E. Séquelles otorhinolaryngologiques des accidents de la route. Medec 2000. *Revue Automobile Médicale* mai-juin 2000; n°421

[71] Reidy JJ, Giltner J, Apple DJ, Anderson RL. Paranasal sinusitis, orbital abscess, and inflammatory tumors of the orbit. *Ophthalmic Surg* 1987; 18: 363-366

[72] Robert PY, Adenis JP. Paralysie faciale. *Encycl Méd Chir (Elsevier SAS, Paris)* Ophtalmologie 2000; 11p21-100-A-13

[73] Sargent LA, Rogers GF. Nasoethmoid orbital fractures: diagnosis and management. *J Craniomaxillofac Trauma* 1999; 5: 19-27

[74] Schechtman FG, Kraus WM, Shaefer SD. Inflammatory diseases of the sinuses: anatomy. *Otolaryngol Clin North Am* 1993; 26: 509-516

[75] Schramm VL, Curtin HD, Kennerdell JS. Evaluation of orbital cellulitis and results of treatment. *Laryngoscope* 1982; 92: 732-738

[76] Sebrechts H, Vlaminck S, Casselman J. Orbital edema resulting from Haller's cell pathology: 3 case reports and review of literature. *Acta Otorhinolaryngol Belg* 2000; 54: 39-43

[77] Senechaut JP, Hazan A, Henrion P, Vacher S, Peytral C. Complications iatrogènes graves de la chirurgie de l'oreille moyenne et aspects médico-légaux. *Ann Otolaryngol Chir Cervicofac* 1988; 105: 377-382

[78] Shahin J, Gullane PH, Dayal VS. Orbital complications of acute sinusitis. *J. Otolaryngol* 1987; 16: 23-27

[79] Sharara N, Muller S, Olson J, Grist WJ, Grossniklaus HE. Sinonasal undifferentiated carcinoma with orbital invasion: report of three cases. *Ophthal Plast Reconstr Surg* 2001; 17: 288-292

[80] Simon C, Peytral C, Courtat P. L'expertise en ORL et chirurgie cervico-faciale. Rapport Société Française d'ORL et de chirurgie de la face et du cou. 2003

[81] Simon C, Toussaint B, Coffinet L. Tumeurs malignes des cavités nasales et paranasales. *Encycl Méd Chir (Elsevier SAS, Paris), Oto-rhino-laryngologie* 1997; 19p20-405-A-10

[82] Skedros DG, Haddad JJ, Bluestone CD, Curtin HD. Subperiosteal orbital abscess in children: diagnosis, microbiology, and management. *Laryngoscope* 1993; 103: 28-32

[83] Soudant J, Lamas G, Fougeront B, Guenon P, Girard B. Décompression post-traumatique du nerf optique. Bilan ophtalmologique et tomodensitométrique. Résultats à propos d'une série de 23 patients. *Ann Otolaryngol Chir Cervicofac* 1990; 107: 299-304

[84] Soudant J, Peytral C, Peynegre R, Freyss G, Narcy P, Saraux H et al. Voie trans-ethmoïdosphénoïdale et décompression du nerf optique. *Bull Soc Ophtalmol Fr* 1995; 75: 523-526

[85] Stankiewicz JA, Newell DJ, Park AH. Complications of inflammatory diseases of the sinuses. *Otolaryngol Clin North Am* 1993; 26: 639-654

[86] Stoll D, Bebear JP, Truilhe Y, Darrouzet V, David N. Ethmoid adenocarcinomas: retrospective study of 76 patients. *Rev Laryngol Otol Rhinol* 2001; 122: 21-29

[87] Swift AC, Charlton G. Sinusitis and the acute orbit in children. *J Laryngol Otol* 1990; 104: 213-216

[88] Tran Ba Huy P, Manach Y. Les urgences en ORL. Rapport Société Française d'ORL et de chirurgie de la face et du cou. Paris: Arnette, 2002

[89] Van Buchen FL, Knottnerus JA, Schrijnemaekers VJ, Peeters MF. Primary-care-based randomised placebo-controlled trial of anti-biotic treatment in acute maxillary sinusitis. *Lancet* 1997; 349: 683-687

[90] Weitzel EK, Hollier LH, Calzada G, Manolidis S. Single stage management of complex fronto-orbital mucoceles. *J Craniofac Surg* 2002; 13: 739-745

[91] Wohlrab TM, Maas S, de Carpentier JP. Surgical decompression in traumatic optic neuropathy. *Acta Ophthalmol Scand* 2002; 80: 287-293

[92] Younis RT, Anand VK, Davidson B. The role of computed tomography and magnetic resonance imaging in patients with sinusitis with complications. *Laryngoscope* 2002; 112: 224-229

[93] Zalzal GH. Periorbital hematoma secondary to sinusitis in a child. *Arch Otolaryngol Head Neck Surg* 1991; 117: 557-559

[94] Zurlo A, Sancesario G, Bernardi G, Loasses A. Orbital pseudotumor: case report and literature review. *Tumori* 1999; 85: 68-70